

GUIDELINES AND STANDARDS

胎児心エコー検査のガイドラインと推奨事項： 米国心エコー図学会からの最新情報

Anita J. Moon-Grady, MD (Co-Chair), Mary T. Donofrio, MD (Co-Chair), Sarah Gelehrter, MD, Lisa Hornberger, MD, Joe Kreeger, ACS, RCCS, RDCS, Wesley Lee, MD, Erik Michelfelder, MD, Shaine A. Morris, MD, Shabnam Peyvandi, MD, Nelangi M. Pinto, MD, Jay Pruetz, MD, Neeta Sethi, MD, John Simpson, MD, Shubhika Srivastava, MD, and Zhiyun Tian, MD, *San Francisco and Los Angeles, California; Washington, District of Columbia; Ann Arbor, Michigan; Edmonton, Alberta, Canada; Atlanta, Georgia; Houston, Texas; Salt Lake City, Utah; Durham, North Carolina; London, United Kingdom; Wilmington, Delaware; and Philadelphia, Pennsylvania*

キーワード：出生前診断、先天性心疾患、胎児不整脈、胎児水腫、心筋炎

日本語訳

監訳：山本 祐華 順天堂大学 産婦人科
新居 正基 静岡県立こども病院 循環器科

瀧 間 浄 宏 長野県立こども病院 循環器小児科

訳：赤澤 陽平 長野県立こども病院 循環器小児科
池川 健 神奈川県立こども医療センター 循環器内科
石井 陽一郎 大阪母子医療センター 小児循環器科
井上 奈緒 聖隷浜松病院 小児循環器科
岩垣 重紀 岐阜県総合医療センター 胎児診療科
岡崎 三枝子 秋田大学医学部小児科 小児循環器
小澤 克典 国立成育医療研究センター 胎児診療科
加地 剛 徳島大学 産科婦人科
川崎 有希 大阪市立総合医療センター・小児医療センター
小児循環器・不整脈内科
漢 伸彦 福岡市立こども病院 胎児循環器科

北代 祐三 福岡市立こども病院 産科・胎児循環器科
上妻 友隆 国立病院機構佐賀病院 産婦人科
齋木 宏文 岩手医科大学 小児科学講座 小児循環器分野
真田 和哉 静岡県立こども病院 循環器科
島袋 篤哉 沖縄県立南部医療センター・こども医療センター 小
児循環器内科
新谷 光央 浜松医科大学 産科婦人科
武井 黄太 長野県立こども病院 循環器小児科
月原 悟 総合病院山口赤十字病院 産婦人科
鳥越 司 新潟大学医学部総合病院 小児科
永田 弾 九州大学小児科
百木 恒太 埼玉県立小児医療センター 循環器科

目次

目次	1
I. はじめに	2
II. 適応について	2
III. 胎児心エコー検査	5
A. 検査の時期、装置と画像保存	5
B. 安全性	7
C. 検査方法	7
D. 画像の最適化	7
E. 基本断面と観察画像	7
F. 胎児心臓計測と計測データ	12
G. ドブラ超音波検査	12
H. 区分診断法を用いた完全な胎児心臓評価	15
I. その他の超音波機器	16
J. 妊娠早期（15週未満）の胎児心エコー	16

IV. 胎児心臓超音波による疾患特有の解剖、生理、 機能評価のための手引き	19
A. リズム障害と評価法	19
B. 胎児心機能異常の評価	24
i. 胎児心機能評価のための画像診断ツール	25
ii. 胎児における心血管系障害の種類	25
iii. 追加画像：心外ドプラと補助・高度技法	25
C. 構造的な心疾患	26
i. 単心室と動脈管依存性の評価	26
ii. 複雑な房室結合	27
iii. 類似した流出路病変	33
iv. 閉塞性及び逆流性の進行性病変	35
v. 孤立性の動脈弓異常	37
D. 画像によるリスク評価と、胎児が心疾患を持つ 妊娠における分娩の計画	38
V. まとめと結論	40

略語

2D = Two-dimensional	二次元/断層
3VT = Three-vessel-and trachea view	
3VV = Three-vessel view	
AHA = American Heart Association	米国心臓学会
AIUM = American Institute of Ultrasound in Medicine	米国超音波医学会
APVS = Absent pulmonary valve syndrome	肺動脈弁欠損
ASE = American Society of Echocardiography	米国心エコー図学会
AV = Atrioventricular	房室
CHD = Congenital heart disease	先天性心疾患
CW = Continuous-wave	連続波
d-TGA = D-transposition of the great arteries	
DTI = Doppler tissue imaging	組織ドブラ法
HLHS = Hypoplastic left heart syndrome	左心低形成症候群
IVC = Inferior vena cava	下大静脈
l-TGA = L-transposition of the great arteries	
LV = Left ventricular	左室
MI = Mechanical index	メカニカルインデックス
PW = Pulsed-wave	パルス波
RV = Right ventricular	右室
SV = Single ventricle	単心室
SVC = Superior vena cava	上大静脈
TI = Thermal index	サーマルインデックス
TOF = Tetralogy of Fallot	ファロー四徴症
TV = Tricuspid valve	三尖弁
TVD = Tricuspid valve disease	三尖弁疾患
VSD = Ventricular septal defect	心室中隔欠損
VTI = Velocity-time integral	速度時間積分値

I. はじめに

2004年に米国心エコー図学会（ASE）は、胎児心エコー検査の実施のためのガイドラインと標準的検査法（スタンダードは成人経胸壁ガイドラインの表現に合わせた）を発表した¹。ASEの小児科委員会から依頼を受けた執筆グループは医学文献のレビューに加えて専門家の意見の集約を行い、胎児および小児心エコー図検査の分野が強く求めているガイドラインを作成し、この20年間にわたって貢献してきた。しかし、この分野は急速に発展を続けており、出版当時と比べて多くの新しい知見が蓄積されている。過去5年間に、米国心臓協会（AHA）²、国際産科婦人科超音波学会（International Society of Ultrasound in Obstetrics and Gynecology）³、米国超音波医学会（American Institute of Ultrasound in Medicine : AIUM）⁴を含むいくつかの専門家グループが、胎児心臓評価に関する最新のガイドラインや標準的検査法を発表した。2004年にASE胎児心エコーガイドラインが発表された後は、心血管系疾患を有する胎児患者のケアに主に関わる小児循環器専門医、放射線科専門医、産科専門医、母体胎児医学専門医、および超音波検査技師を含むサブスペシャリストの多職種・多診療科の連携が必要となり、それらサブスペシャリストの多施設データと専門知識を集約することで多くのことが明らかになった。継続的な研究と連携により、胎児生理学と疾患の経過や進行はより深く理解出来るようになった。このこと

により、胎児画像診断、臨床診療および患者の予後は大きく改善した。

胎児心臓病学の未来には多診療科・多職種の連携が重要であることから⁵、胎児心エコーおよび胎児・周産期心血管系診療に関する最善の医療が維持されるために、新しい知見は改訂されたASE声明に反映され多職種間で共有される必要がある。本声明の目的は、胎児が心血管疾患を有する妊娠の検出、分類、リスク評価、および周産期医療計画における胎児心エコー検査の実施と解釈に関する最新の推奨事項を提供することである。この文書は、先に述べた2004年のASEガイドラインに代わるものである。

（訳：漢伸彦）

II. 適応について

胎児の先天性心疾患（CHD）を診断するためのゴールドスタンダード検査である胎児心エコー検査の適応（表1）に関しては、長年にわたって改変されてきた。このセクションで述べられる胎児心臓超音波検査の適応は心臓異常の出生前超音波スクリーニングの質と感度、つまり妊娠第2-3半期に実施される基本的または詳細な産科的な解剖学的超音波検査によって決められることになる。ほとんどのスクリーニング検査に言えることだが、先天異常を検出するための基本的または詳細な解剖学的超音波検査は、病気の可能性が低い健康な集団に対して施行される。しかし、他の医学的スクリーニング検査とは異なり、CHDを検出するためのスクリーニングツールとしての産科的な解剖学的超音波検査の能力には、地域ごとに非常に大きなばらつきがある。したがって、胎児心エコー検査専門医に紹介するかどうかの判断は、人口政策および医療政策レベルでの課題に相当する。人口を基準とした医療提供システムにおける疾患検出について議論する場合、確定検査のために専門医紹介を推奨するのは、スクリーニングの対象となる集団における疾患の割合とスクリーニング検査能力の両方に依存していることを理解しておく必要がある。

妊婦および/または胎児因子に基づいて、CHDの個々の基準リスクを正確に評価することは難しい。米国では、中絶と胎児死亡に関する記録および出生前の画一化された記録が欠如しているため、胎児CHDの総発生率すら明確ではない。したがって、CHDの人口基準の推定値のほとんどは出生記録に基づいており、0.3%から1.2%¹³の範囲の推定有病率である。ほとんどの場合、胎児心エコー検査専門医への紹介は、胎児CHDの合併リスクが一般の約3倍、または、1%を超える合併リスクがある場合に推奨される。超音波スクリーニングで正常な結果が出た後、疾患を持っている可能性が一般より低い患者には胎児心エコー検査による追加検査は必要ないが、スクリーニングによる胎児CHDの診断確率は、スクリーニング前に行われる合併リスクと、スクリーニングの感度と特異度の両方に依存する（図1）。スクリーニングにより心臓の異常が示唆された場合、胎児心エコー検査の結果が異常である可能性が高いため、診断をより確実にするために胎児心エコー検査を実施する

必要がある。ただし、スクリーニング結果が正常であっても、胎児心エコー検査専門医へ紹介する閾値をどこに設定するかは、特定の地域で超音波スクリーニングがどの程度うまく機能しているか、または診断の見落としに対する許容度によって異なる。四腔断面像のみであった標準的産科心臓スクリーニングガイドラインはここ10年で拡大され、技術的に可能な場合には左右流出路³とthree-vessels view (3VV) および three-vessels-and-trachea view (3VT) が含まれるようになった¹⁵。追加の断面像を加えることで産科心臓スクリーニングの感度は向上するが¹⁶、地域での実践と経験が

改善の程度に影響する。特定の危険因子（母親、胎児、および/または家族）の存在は、CHDの合併リスクを大いに引き上げるため、産科的超音波検査が正常であっても胎児心エコー検査が推奨される。その地域社会における産科超音波による

表1. 胎児心エコー検査の適応

	ASE 2023 推奨	AIUM 2020	AHA 2014
母体因子(絶対リスク)[†]			
妊娠前の糖尿病 (3 - 5%)	適応あり	適応あり	I (適応あり)
妊娠第2三半期以降の妊娠糖尿病 (<1%)	適応なし	適応なし	III(メリットなし)
フェニルケトン尿症 (12% - 14%)	適応あり	適応あり	I (適応あり)
自己免疫疾患: SS-A/SSB 陽性 (1 - 5%) [‡]	適応あり	適応あり	II a(中度適応)
体外受精 (1.1 - 3.3%)	適応と考えられる §	適応あり	II a(中度適応)
母体感染: 風疹 (3 - 4%)	適応あり	適応あり	I (適応)
先天性心疾患の家族歴: 一親等の親族 (3% ~ 20%) [¶]	適応あり	適応あり	I (適応)
二親等以上の親族 (< 2%) [¶]	適応なし	弱い適応	II b(弱い適応)
肥満 (BMI > 30kg/m ²) (1 - 2%)	適応なし	適応なし	-
レチノイド (8% - 20%)	適応あり	適応あり	I (適応)
ACE 阻害剤 (3%)	適応と考えられる §	弱い適応	II a(中度適応)
パロキセチン (3%)	適応と考えられる §	弱い適応	II b(弱い適応)
他選択的セロトニン再吸収阻害薬 (1% ~ 2%)	適応なし	適応なし	III(メリットなし)
抗けいれん薬 (1 - 2%)	適応なし	弱い適応	II b(弱い適応)
リチウム (1 - 2%)	適応なし	弱い適応	II b(弱い適応)
ワルファリン (< 1%) [§]	適応なし	適応なし	III(メリットなし)
スクリーニングで確認された胎児因子(絶対リスク)			
胎児水腫 (15 - 20%) [¶]	適応あり	適応あり	I (適応)
心外異常 (20 - 45%) ^{¶11}	適応あり	適応あり	I (適応)
染色体異常 (10 - 90%)	適応あり	適応あり	I (適応)
一絨毛性双胎 (2 - 10%)	適応あり	適応あり	I (適応)
Nuchal translucency 3.0-3.4mm (~3%)	適応と考えられる §	弱い適応	II a(中度適応)
Nuchal translucency ≥3.5mm (6%-60%)	適応あり	適応あり	I (適応)
単独の単一臍帯動脈 (1.2-1.8%) ^{¶12}	適応なし	適応なし	II b(弱い適応)

is indicated 適応あり, not indicated 適応なし, maybe considered 適応と考えられる

May be indicated 弱い適応, Probably indicated 中等度適応, No benefit メリットなし

ACE, Angiotensin-converting enzyme (アンジオテンシン変換酵素); BMI, Body mass index (肥満度)

胎児心エコー検査は、危険因子の有無にかかわらず、心臓にスクリーニング検査で異常が認められた場合に適応となる; 以下は、過去に発表されたガイドラインと今回発表された文章から、事前リスクに基づいて推奨される胎児心エコーの適応である ASE2023³(現在の文書)の推奨では、“適応なし”の分類は、妊娠第2三半期での胎児スクリーニングで正常であることを前提としている。特に記載のないのはDonofrioら²が検討した参考データである。

推奨に使われた分類: I = 実施すべき; IIa = 実施するのが妥当; IIb = 実施してもよい; III = 有害/無益

[†]Absolute risk: 胎児心臓病の基本的リスク(胎児心エコー検査とは関係の無い)

[‡]前児完全房室ブロックでは次子の発症リスクは11%~19%に増加する

[§]スクリーニング超音波検査で陰性であったにもかかわらず胎児心エコー検査を行うかどうかは、地域のスクリーニングにおけるCHD検出の感度と特異度に基づいて決定すべきである。

[¶]メンデル遺伝を伴う遺伝性疾患では最大50%の児に発症する

[¶]メンデル遺伝の遺伝性疾患でない限り、適応外である

(表訳: 漢伸彦)

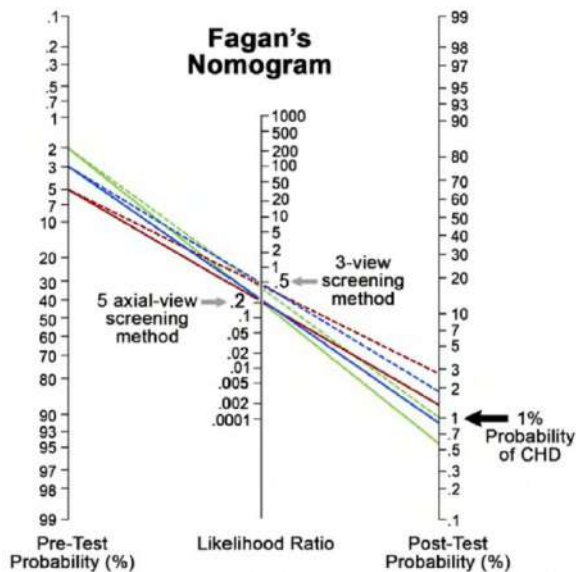


図1 スクリーニング超音波検査で正常な結果が得られた場合の、検査前および検査後の胎児CHDの確率。超音波スクリーニング後の胎児CHDの可能性が1%以下(背景リスク)であるかどうかは、胎児CHDの事前検査確率と、使用されるスクリーニング法の感度と特異度によって異なる。三断面像スクリーニング法(点線)を使用した場合、スクリーニング後の超音波検査による胎児CHDの確率が1%(緑点線)に低下するには、検査前の胎児CHD確率が2%以下である必要がある。五断面像スクリーニング法(実線)を使用した場合、スクリーニング後の超音波検査による胎児CHDの確率が1%(青実線)に低下するには、検査前の胎児CHD確率が3%以下である必要がある。検査前の胎児CHDの確率が5%であった場合、どちらの方法でも、スクリーニング後の超音波検査による胎児CHDの確率は1%未満になる(赤線)。負の尤度比の計算は、Bakら14によって報告された感度と特異度に基づく。

CHD 検出の感度と特異度、および以下に説明する費用対効果と利用できる資金に応じて各地方でのスクリーニングの運用形式は異なる可能性がある。更に重要な要素としては、医療システムの違い、医療保険の違い、または利用可能な医療補助制度の違いは既存の医療格差と医療へのアクセスの差異を悪化させる可能性がある。同様に、スクリーニングを行う検者の技術や継続教育の手段、熟練度評価の要件なども影響を受ける。胎児心エコー検査の資金が限られている場合や胎児心エコー検査を受けるための患者の移動のリスクが高いような状況下であれば、ASE コロナウイルス感染症 2019 ガイドライン¹⁷に記載されているような地域スクリーニング検出率を考慮したトリアージシステムを使用することができる。もし可能なら遠隔医療の使用を検討すべきである。

さまざまな適応に基づく胎児心エコー検査に関連するコストも、患者と医療システムの両方にとって重要な考慮事項である。CHD の出生前スクリーニングに関連する費用と費用対効果は、使用される戦略によって大きく異なってくる。胎

児心疾患における費用対効果分析では、主に糖尿病合併妊娠や体外受精などの高リスク状態のスクリーニング戦略に焦点を当てている。これらリスクの高い妊婦を直接胎児心エコー検査に紹介するよりも、適切な胎児超音波検査を行う方が費用効果は高いと結論付ける人もいる。ただし、この結論は超音波スクリーニングの質に大きく依存し、前述の如く^{18,19}スクリーニングの費用対効果は感度、特異度、および検査後の検出率に関連する。逆に低リスク集団を考慮した場合、一般的な産科診療で実施される質の高いスクリーニング超音波検査が最も費用対効果が高いのに対し、全般的に胎児心エコー検査を施行した場合ではそうではないことが複数の研究で示されている。5断面によるスクリーニング法の最近の分析で示されているように¹⁴、追加の断面像を含めることはわずかな追加コストで感度を高め、コスト効率は良くなる。したがって、一般的なスクリーニングを行うか専門医へ紹介するかという選択は、社会が効果の向上に対して対価を払うかどうかにかかっている。CHDは21トリソミーよりも一般的かつ致死性である¹³。21トリソミーの出生前スクリーニングプログラムでは、1症例の検出につき平均27,000ドルから78,000ドルの費用がかかる^{20,21}。対して、現在の妊娠第2三半期の超音波スクリーニングでは、発見されたCHD 1件あたりのコストは平均38,000ドルから47,000ドルであるが²²、その検出率は推定50%~70%に過ぎない。低リスク集団と高リスク集団におけるCHDスクリーニングにおけるコストと有効性のトレードオフを理解し、産科的スクリーニングを改善することは、胎児心エコー検査の実施、代替戦略の検討、および/または実際に効果的に実施するための集中的な取り組みについてさらなるエビデンスを提供する必要がある。この分野における主要な研究の概要を表2に示す。

これらのことを踏まえて、胎児のCHDの絶対リスクを伴う母体と胎児の危険因子を表1に示す。この表には胎児心エコー検査専門医への紹介を推奨する事項や、AIUM⁴、AHA²などが公表している推奨事項との比較についても示している。繰り返しになるが、危険因子の有無に関係なく、心臓の超音波スクリーニングの結果が異常であれば、CHDの合併リスクが40%~70%に達することから、胎児心エコー検査が必要になる²⁵。

キーポイント

- 心臓の超音波スクリーニングが異常な結果となった場合には、危険因子の有無に関係なく、胎児心エコー検査が必要になる。
- 妊娠中期の産科超音波検査の精度には大きなばらつきがある。したがって、基本的または詳細な胎児超音波検査が正常に見える場合でも、胎児心エコー検査専門医に紹介するかどうかを決めるに当たっては、母体と胎児の両方の危険因子を組み入れた現在のスクリーニング戦略を継続することは合理的である。
- 胎児心エコー検査の資源が限られている場合、または検査を受けること自体がリスクの増加につながる状況では、その地域のスクリーニングの検出率を考慮したトリアージシステムや遠隔医療を使用するオプションが検討されてよい。

(訳:上妻友隆)

III. 胎児心エコー検査

特別な訓練の必要性や技能の維持については、本文書では触れない。ただし、ガイドラインはアメリカ心臓病学会 (American College of Cardiology) が AHA と ASE と共同で作成し、当グループで承認されている¹。「適切な知識と技能を習得しよく訓練を受けた、または経験豊富な、小児循環器医、母体胎児医学専門家、産科医、または放射線科医のみが胎児心臓超音波検査を監督および実施すべき」で、また継続的な検査の質改善の努力が述べられるべきであることが、AHA によって推奨され²、当グループで承認されている。

A. 検査の時期、装置と画像保存

検査時期 . 包括的な経腹胎児心エコー検査の最適な時期は、妊娠 18 ~ 22 週である。超音波技術の進歩により、胎児心臓の評価は妊娠 12 ~ 14 週から行うことが可能になった²⁶。特に心異常のリスクが高い胎児には、このような早期の検査が適している。最初の画像検査が正常であっても、早期検査の場合は妊娠第 2 三半期に再検査を行うべきである²⁷。

心臓異常の継続した評価は通常 2 から 8 週の間隔で (病変と臨床的懸念に応じて)、妊娠 34 ~ 36 週頃まで行われる。出産に近づくにつれて、胎児心臓の評価は出生直後の新生児管理に影響を与える可能性があるような状態の評価、例えば完全大血管転位 (d-TGA) や左心低形成症候群 (HLHS) における心房間交通狭小など、が目的となる。中期の胎児心エコー検査が正常である場合、通常その後の評価は不要であるが、心筋症、左心流出路・流入路狭窄病変や、高度の弁狭窄または閉鎖不全など、進行することが危惧される病変がある場合は、2 から 4 週間隔での評価が推奨される。病状の進行は、子宮内ケア、出産時期、および新生児管理に影響を与える可能性があるため、フォローアップ間隔は、患者を担当する胎児心臓および産

科チームによつて的確に決定されるべきである。

検査装置 . 胎児心エコー検査に使用される超音波システムは、急速に拍動する小さなサイズの胎児心臓に対応するため、高い空間、時間分解能を持つ必要がある。胎児心エコー検査では、非常に初期での評価を除き、経腹スキャンが標準的である。コンベックスプローブは、幅広い近距離視野とほぼ平行な超音波ビームを持つため、最も頻繁に使用されるトランスデューサである。これらのトランスデューサは、特に経腹スキャン用に設計されており、胎児心検査に好ましいが、リニア型やセクタートランスデューサも使用できることがある。トランスデューサの周波数は、第 2 三半期後半および第 3 三半期のスキャンでは 2 から 7 MHz が望ましいが、第 1 三半期後半や第 2 三半期早期のスキャンには周波数が 5 から 12 MHz のトランスデューサが有用なことがある。機能としては、二次元 (2D ; B モード)、M モード、カラードブラ、およびパルス (PW) ドブラが最低限必要である。利用可能であれば連続波 (CW) ドブラは速い血流速度の評価に使用できる。周波数、ハーモニック、セクタ幅、および深度の設定は、必要な深度でフレームレートと横方向の解像度が最大限になるように調整する。

表2. 標準リスク、ハイリスク、中間型リスクにおけるCHDのスクリーニング費用対効果の鍵となる研究のまとめ

論文	対象母集団	比較されたストラテジー	評価項目	結論	考慮
Odiibo et al. (2006) ¹⁸	糖尿病合併妊娠	1.胎児心エコーなし 2.異常疑いに対して胎児心エコー 3.HbA1c>7に対して胎児心エコー 4.全例胎児心エコー	QALYs	2.が最も費用対効果が良い	感度 61%, 特異度 99%の産科精密スキャンと仮定 中絶率 50% 感度解析施行済
Chung et al. (2021) ²³	IVF 後妊娠	1.異常疑いに対して胎児心エコー 2.ICSI に対してのみ胎児心エコー 3.すべての IVF に対して胎児心エコー	QALYs 先天性心疾患検出	2と3の ICER は QALY あたり 200 万ドルから 500 万ドル 1.のみ費用対効果が良い	上記の産科スキャンと同じ仮定とすると 胎児心エコーの感度は 88% と推定
NHS (2008) ²⁴	標準リスク妊婦	1.標準四腔断面スクリーニング 2.四腔断面+流出路スクリーニング	QALYs	33% 多く CHD を検出 流出路の場合 QALY あたり最大 24,000 ドル	d-TGA 検出率 36%と推定
Pinto et al. (2014) ²²	標準リスク妊婦	1.標準四腔断面スクリーニング 2.四腔断面+流出路スクリーニング 3.NT によって階層化 4.MFM による四腔断面+流出路スクリーニング 5.全例胎児心エコー 紹介制の例も考慮	先天性心疾患検出	4.が最も費用対効果が高い CHD 検出毎に 580 ドル追加 2.+紹介制で CHD 検出率 13%増加	推定感度 産科スキャン 67% MFM スクリーニング 77% MFM 胎児心エコー 80% 循環器専門医胎児心エコー 94%
Bak et al (2020) ¹⁴	標準リスク妊婦	1.三断面 2.五断面 3.六断面 4.五水平断面	QALYs	三断面と比較して五水平断面の ICER は QALY あたり最大 35,000 ドル	追加断面あたりの推定コスト 10 ドル 感度 三断面: 44% 五断面: 55% 六断面: 67% 五水平断面: 66% 胎児心エコー: 94%

ICER, 増加分費用対効果, ICSI, 顕微授精; IVF, 体外受精; MFM, 周産期専門医; NT, nuchal translucency; QALY, 質調整生存年

(表訳:上妻友隆)

検査データの保存. 以下は AIUM による超音波検査レポートの文書管理に関する標準的手順²⁸と Intersocietal Accreditation Commission による小児心エコー検査認定の基準とガイドライン (2017 年 6 月 1 日に公開、2018 年 4 月 27 日に改訂; <https://intersocietal.org/wp-content/uploads/2021/10/IAC-Pediatric-Echocardiography-Standards-2017.pdf>) からの引用である。

胎児心エコー検査には、静止画と動画の両方が含まれるべきであり、規格に則したレポートと共に提供されるべきである。必要な動画クリップは、次のものを含む(ただし以下に限定するものではない)。

- ・胃から上部縦隔までの水平断面スキャン。四腔、流出路、および大血管と大血管弓断面像を含む。
- ・四腔断面像：2D およびカラードプラ
- ・左室 (LV) 流出路断面像：2D およびカラードプラ
- ・右室 (RV) 流出路断面像：2D およびカラードプラ
- ・3VV および 3VT：2D およびカラードプラ

・大動脈弓と動脈管弓の矢状断面像：2D およびカラードプラ

画像は、必要に応じて取り出して確認することができるように、安全なデジタルアーカイブに保存されるべきである。保存される画像の内容に関する推奨事項は AIUM によって提唱されている²⁸。保存期間については地域の法的要件に準拠することが重要である。メタデータには最小限、次の情報が含まれ、保存された画像の確認時に読み取りや表示が可能であるべきである(アナログ記録の場合、識別情報が画像上にある必要がある)。

- ・患者の名前とその他の識別情報
- ・施設の識別情報
- ・超音波検査の日時
- ・出力表示 (サーマルインデックス [TI] およびメカニカルインデックス [MI])
- ・適切な場合には解剖学的位置や左右性を示すラベル
- ・適切な場合には画像の方向

(訳:川崎有希)

B. 安全性

感染制御

胎児心エコー検査者は、機器、妊婦および医療従事者に関係する感染制御について、各施設・各国における現行のすべての勧告を遵守する必要がある。2019年のコロナウイルス感染症のパンデミックなどの状況においては特定の推奨事項にて対応することとなる。²⁹

音響生体作用

現在までに胎児心エコー検査に起因する有害な影響は確認されていない。³⁰ただし、胎児心エコー検査では、2D画像、パルスドプラ法(PW)および連続波ドプラ法(CW)、カラードプラ法、組織ドプラ法(DTI)を含む様々な手法が使用され、これらはすべてエネルギーを発する。したがって、胎児心エコー検査者は、発育中の胎児に超音波を照射するにあたっては理論的な安全に関わる留意事項があることを認識していることが不可欠である。

超音波が生体に与える影響は、熱的作用(超音波照射領域の温度上昇に関連)と機械的作用(例:超音波ビームからの音響圧による気泡の膨張や収縮あるいは崩壊に起因するキャビテーション)に分類される。これらの潜在的な生体作用の観点から、超音波画像診断装置では胎児を診る検査者へのガイドとして出力表示基準-TI, MI-を有している。

胎児心エコー検査者は、TIおよびMIに留意し、診断情報を得るのに必要な出力や時間を超えての超音波照射を制限するべきである。すべての胎児心エコー検査は「as low as reasonably achievable」の原則※に基づいて実施されるべきであり、これは超音波の手法と検査の継続時間に影響する。³¹同じメーカーであっても超音波画像診断装置が異なれば、MIとTIが異なる場合がある。³²

※翻訳者注釈: ALARAの原則。可能な限り低い超音波エネルギーを被験者に用いて必要な診断情報を得ること、すなわち、患者に見せるだけの目的のように診断の必要がない超音波照射を行わないこと。

C. 検査方法

検査の準備として、患者は通常、頭の下に柔らかい枕を置き、快適さを向上させるために上半身をわずかに傾けた状態での仰臥位とする。超音波画像診断装置は、検査者の腕と上半身にかかる筋緊張および反復する負担を最小限に抑えるよう配置する必要がある。母体の体型や胎向・胎動のために検査を行ううえでの限界が伴う場合には、別の機会を設けて再検査とすることがあるが、画像取得をするうえでの限界がどのようなものであったかを報告書に明記しておく必要がある。

胎児の位置、右/左および前/後の方向を確定した後、

まず胎児の在胎週数を推定し、内臓位および心臓位を決定する。心嚢液、胸水、腹水の有無に注意する必要がある。胎児の推定体重は臨床ケアチーム(clinical care team)の裁量により胎児心エコー検査時に算出可能である。

D. 画像の最適化

検査中に胎児の心臓の解剖学的構造の画質と視覚化を最適化するために、いくつかの方法が有効である。探触子に適度の圧を加え、母体の体位変換を行うことは、特に腹部皮下脂肪を伴う肥満患者においては、胎児の位置や画質を改善する可能性のある技法である。このような患者においては、脂肪組織の下から、あるいは臍部からスキャンすることが有効な場合がある。超音波画像診断装置の設定はフレームレートを高く維持するよう調整する必要がある(例:画角を狭くする、深度を適切にする、カラードプラ表示範囲を狭める)。

胎児心拍数は通常120~160回/分の範囲であるため、時間分解能および空間分解能を最適化するにはフレームレートを $> 30 \sim 40\text{Hz}$ に維持することが推奨される。更に、心拍数が > 140 回/分で生じた重要なイベントを表示したり、スペックルトラッキング法によって心機能情報を取得したりする際には、 $80 \sim 100\text{Hz}$ (つまり、心周期あたり約40フレーム)という更に高いフレームレートを必要とする場合がある。³³画像倍率は心臓が画面の約1/3を占めるように設定し、フォーカスの位置は、可能な限り最高の方角分解能を実現するために、望ましい関心領域のレベルに適切に設定する必要がある。心房・心室中隔は、中隔面が撮像面に垂直になる直行投影で画像化する必要がある。弁・血管の血行動態解析のみならず心内短絡のカラーおよびドプラ解析も、精度を最適化するために血流に対して平行な角度で実施する必要がある。パワードプラ法は、特に小さな血管構造や心房・心室中隔の欠損に関連する血流をより詳細に把握するのに役立つ。様々に調整を加えても診断に足る画像の取得が出来ない場合には、改めて別の機会に再検査を行う方がよい。ただし、画像取得が十分にできなかったことについて報告書に明記する必要がある。

(訳:新谷光央)

E. 基本断面と観察画像

胎児の心臓を適切に画像化するには、連続した複数の観察断面が必要である。現在のガイドラインでは、包括的な水平断面画像の評価と、対象構造の矢状面および傍矢状面の断面を組み合わせたことが推奨されている。⁴図2および図3に、心臓の解剖学的構造とその機能を評価するために必要な断面観察画像と、解剖学的相関を提示する。手落ちのない胎児心エコー検査を行うための心臓構造要素の詳細なリストを表3に示し、症例実例を図4~9に示す。

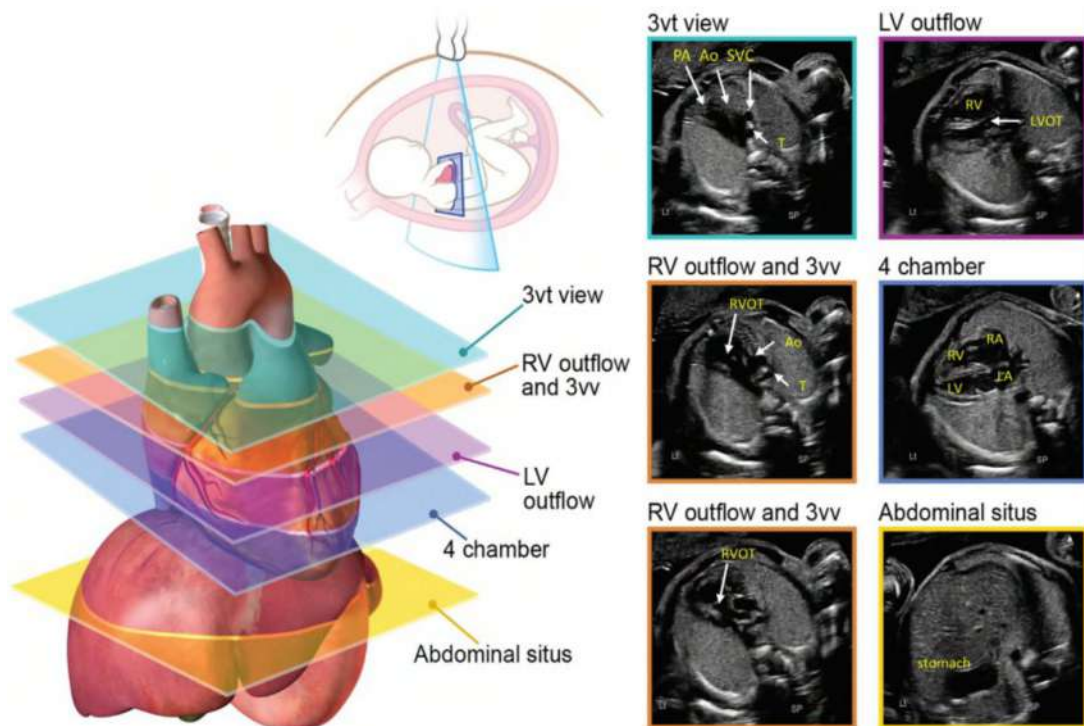


図2 これら複数の水平軸断面は、産科的な解剖学的超音波検査時で胎児心臓をスクリーニングする際、また胎児心エコー検査時に描出される基本的な断面として推奨される。画像断面は、胎児を頭側から観察した断面となっていることに注意が必要である。胎児の尾部からの観察した場合は、ここに示されているものとは反転し、鏡像となる。
 Ao, 大動脈; DA, 動脈管; LV, 左室; LVOT, 左室流出路; PA, 肺動脈; RV, 右室; RVOT, 右室流出路; T, 気管.以下の同意を得て描画、改変 (Yagel et al.34ビデオ1参照 (available at www.onlinejase.com))

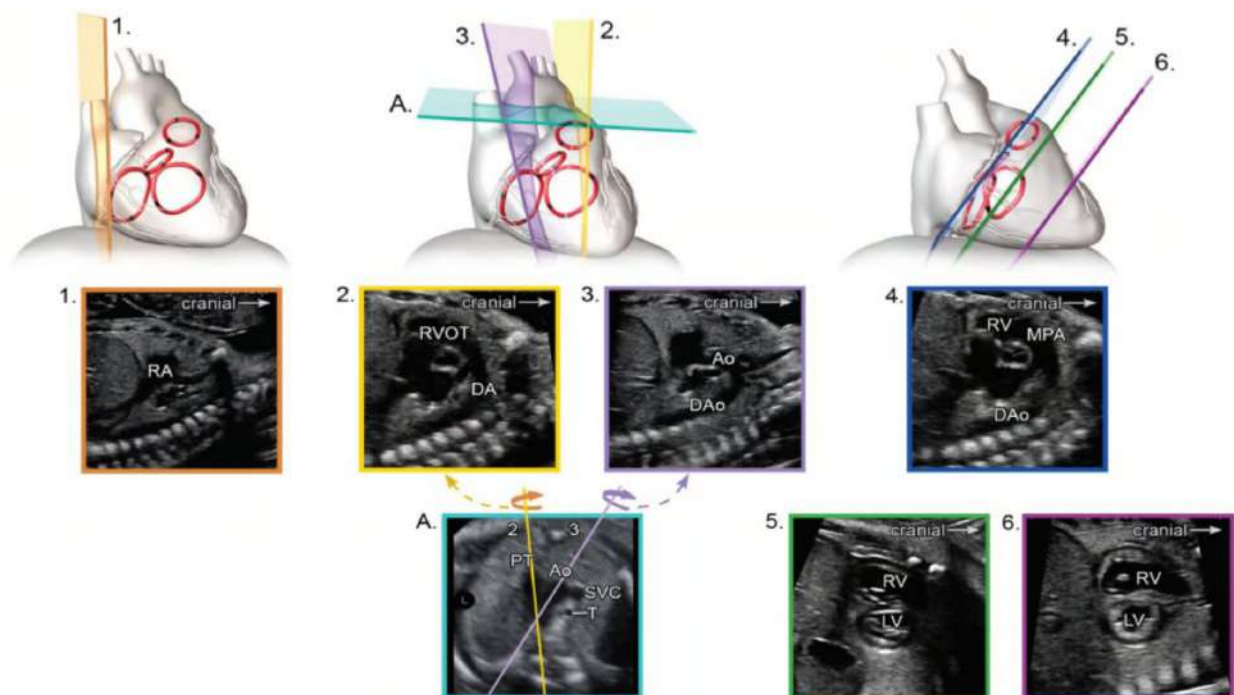


図3 胎児心臓の矢状断および傍矢状断エコー像。
 Ao, 大動脈; DA, 動脈管; DAo, 下行大動脈; LA, 左房; LV, 左室; MPA, 主肺動脈; RA, 右房; RV, 右室; RVOT, 右室流出路。
 矢状断面、大動脈弓、動脈管弓の動画像については、ビデオ2 (available at www.onlinejase.com)、ビデオ 3 (available at www.onlinejase.com)を参照。

表3. 2D及びカラードップラーを使用した胎児心エコーの推奨される必須、またはオプション項目

項目	2D	カラードブラ	その他
心臓サイズ	必須	NA	必須: CTAR計測(正常<0.34)
心臓軸(心尖左、右、前)	必須	描出困難である場合、有用かもしれない	オプション: 軸計測(正常35-65°)
心臓位置(右方偏移、左方偏移)	必須	NA	
脊椎、心房位決定	必須	オプション	
体静脈解剖/接続	必須	必須	
肺静脈解剖/接続	必須	必須	少なくとも左右1本ずつ確認
心房サイズ、形態の定性評価	必須	必須	
心房心室関係	必須	必須	
三尖弁、僧帽弁形態、サイズ(左右の比較と共に)	必須	描出困難である場合、有用かもしれない	必須:三尖弁輪径、僧帽弁輪径計測
心室形態、ルーピング決定、サイズ(左右の比較と共に)	必須	NA	オプション: 最大長径、短径計測
心室中隔形態評価、欠損孔部位	必須	必須	オプション: 壁厚計測
心室大血管関係	必須	必須	
肺動脈弁、大動脈弁形態、サイズ(左右の比較と共に)	必須	必須	必須:大動脈弁輪径、肺動脈弁輪径計測
大血管関係とサイズ(左右の比較と共に)	必須	描出困難である場合、有用かもしれない	オプション: 上行大動脈径、主肺動脈径計測
大動脈弓、動脈管弓形態、サイズ(左右の比較と共に)	必須	必須	オプション: 動脈管弓、大動脈弓径計測
大動脈/動脈管と気管関係	必須	必須	オプション: 鎖骨下動脈起始異常確認のためのカラードブラー
左右肺動脈の近位分枝(分岐部)	必須	必須	オプション: 分枝径計測
心嚢液、胸水評価	必須	NA	

NA. Not applicable. 必須項目を太字で示す

(表記: 石井陽一郎)

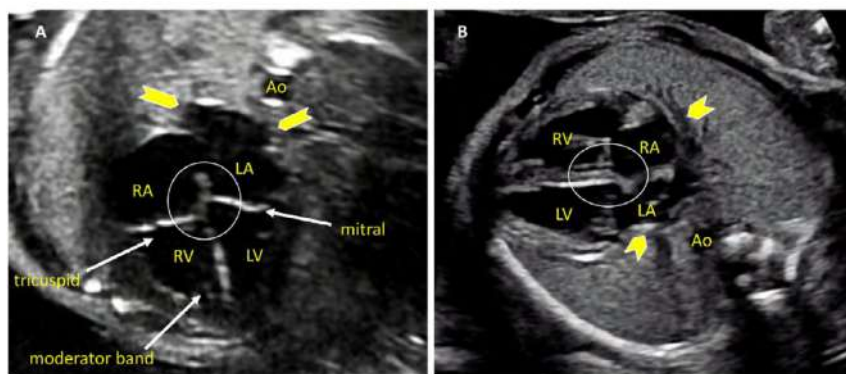


図4 四腔断面像の直交画像。胎児心臓の四腔断面像は、各構造の大きさ、壁厚、超音波照射ビームの向きに応じて、少なくとも2方向の直交面から検査する必要がある。(A)では、心臓のcrux構造(円)と三尖弁と僧帽弁がよく見えるが、心房と心室中隔は(B)で最もよく観察でき、卵円孔もより鮮明に観察できる(楕円)。「四腔」に加えて、肺静脈(矢印)、下行大動脈(Ao)、および調節帯を含む他の構造も表示されている。LA, 左房; LV, 左室; RA, 右房; RV, 右室。Video 4 (available at www.onlinejase.com)を参照。

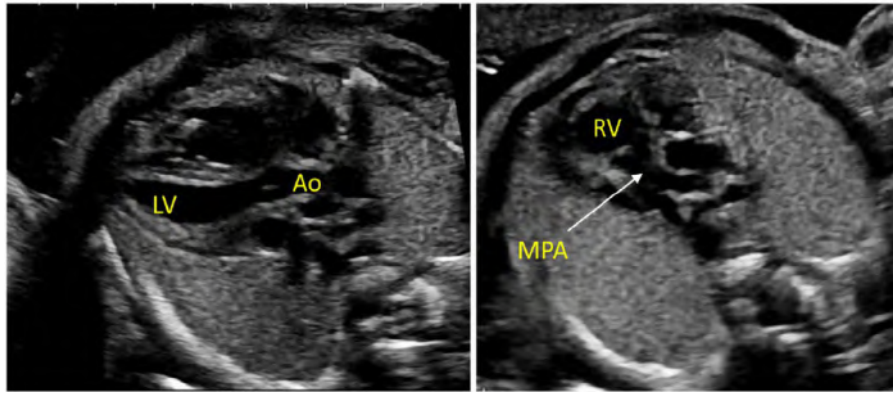


図5 左室流出路(左)と右室流出路(右)の詳細画像。心室中隔は、左室流出路または‘長軸’断面で左心室(LV)から上行大動脈(Ao)まで連続性が確認できる。この断面で右室流出路、肺動脈弁、主肺動脈からの肺動脈遠位分岐部が詳細に確認できる。大動脈弁と肺動脈弁は、閉じた位置では薄く、異形成のない構造として観察される。Video 5 (available at www.onlinejase.com)を参照。

- i. 腹部断面：腹部の位置を割り当てるときは、胎児の位置とトランスデューサの向き（インデックスマーカーが左か右か）、およびディスプレイの向きに注意することが必須である。胃、肝臓、下行大動脈、体静脈構造を示す胎児上腹部の水平断面（図2、下段右）を評価して、内臓位（通常はラベル付け）を決定する。この図は通常、左側に胃、右側に主要な肝葉と胆嚢を示すようになる。観察断面を胸部および四腔断面像に向かって頭側に移動すると、肝静脈とその接続を確認することができる。
- ii. 四腔断面像：胎児横隔膜の頭側にある超音波照射断面として、心房と心室の両方を含む心臓構造が、「四腔」断面として描出される（図2、右中央、および図4）。心臓の位置と心房と心室のサイズに加えて、心房と心室中隔の解剖学的構造、房室（AV）弁の形態、および肺静脈接続の確認ができる。カラードプラ法は、房室弁逆流、卵円孔の血流方向、心室中隔の連続性、および肺静脈接続を評価するために使用した方がよい。

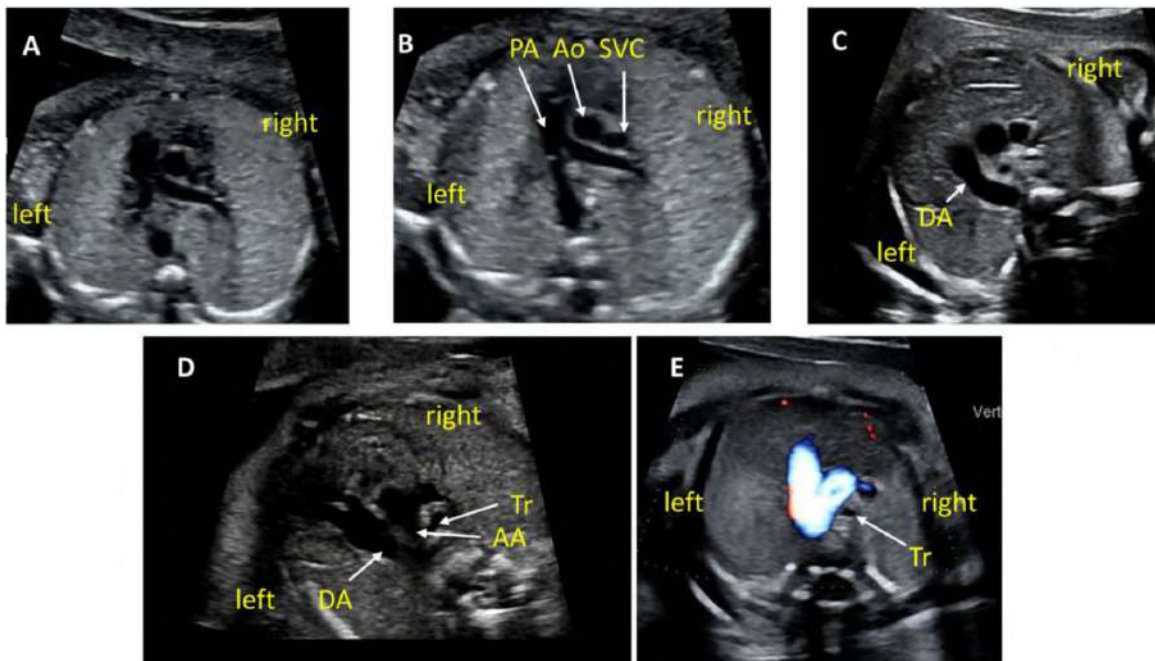


図6 Three-vessel viewと3VT

上縦郭の断面を描出し、探触子(プローブ)をわずかに上下させることでこれらの像を描出できる(ビデオ6参照 www.onlinejase.com)。(A)~(C)はいずれも3VVを表す。(A)では右室流出路(RVOT)と肺動脈弁が強調され、(B)では主肺動脈と肺動脈の分岐を描出し、(C)では動脈管弓を表し、この断面には肺動脈の分岐は確認できない。(D)と(E)はわずかに頭側で斜めに探触子(プローブ)を動かし3VTを示し、動脈管弓と大動脈弓の両方と気管との正しい位置関係を表している。描出が不十分なときや週数が早いときにはカラードプラやパワードプラを用いることで描出が容易になる(E)。AA, 大動脈弓; Ao, 大動脈; DA, 動脈管弓; PA, 肺動脈; Tr, 気管。

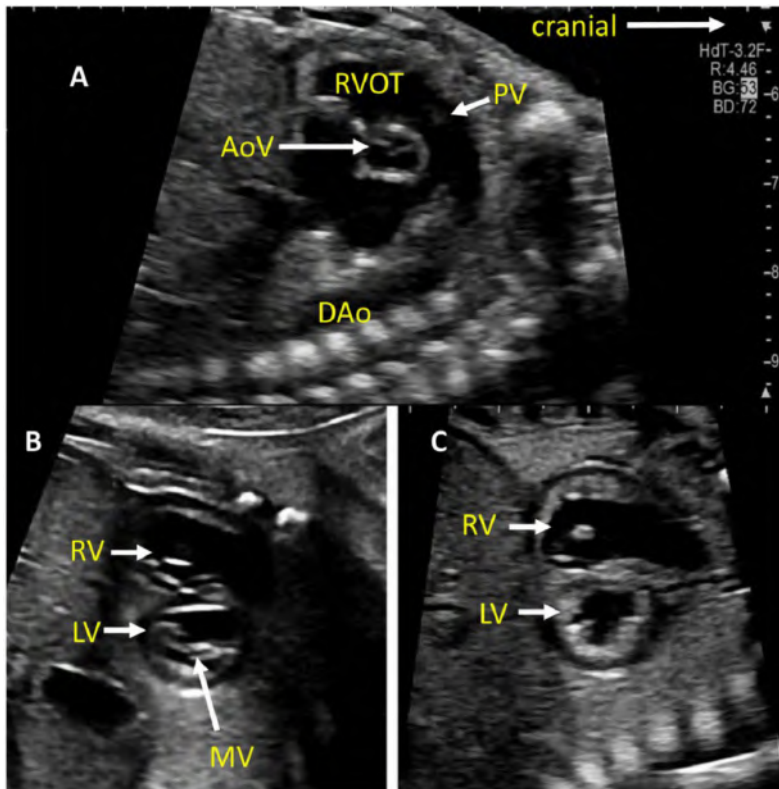


図7 胎児心臓の短軸断面像。(A)心底部の高位短軸断面像(いわゆる大動脈弁レベル)であり、大動脈弁(AoV)と肺動脈弁(PV)がお互いに直交するように配置している。TV(三尖弁)が描出され、IVC(下大静脈)が右心房(右房)に流入しており、より後方に左心房(左房)が存在する。(B)と(C)は心尖部に向かってわずかにずらすことで描出できる。(B)では僧帽弁(MV)が明瞭に描出され、2本の乳頭筋と前尖が確認できる。(C)では両心室壁が観察でき、心室壁と心室中隔を計測できる。Mモードでは心機能の評価を可能にし、左室内径短縮率(FS)を計測できる。

iii. 左室流出路断面像：この断面は、四腔断面像から超音波照射断面をわずかに頭側に移動することによって描出される(図2、右上、および図5)。正常な心臓では、大動脈下構造、大動脈弁、弁上構造、および上行大動脈について観察できる。大動脈弁逆流または流出路閉塞の存在を評価するには、カラードプラを使用した方がよい。

iv. 右室流出路断面像：左室流出路断面から頭側へ断面の移動を続けると、右室流出路断面が描出される。正常な心臓では、この図には肺動脈弁下構造、肺動脈弁、近位主肺動脈について観察され、肺動脈分岐部までが観察できる場合もある(図2、および図6A)。カラードプラおよびパルスドプラを使用して、肺動脈弁狭窄または逆流を検出することができる。

(訳: 石井陽一郎)

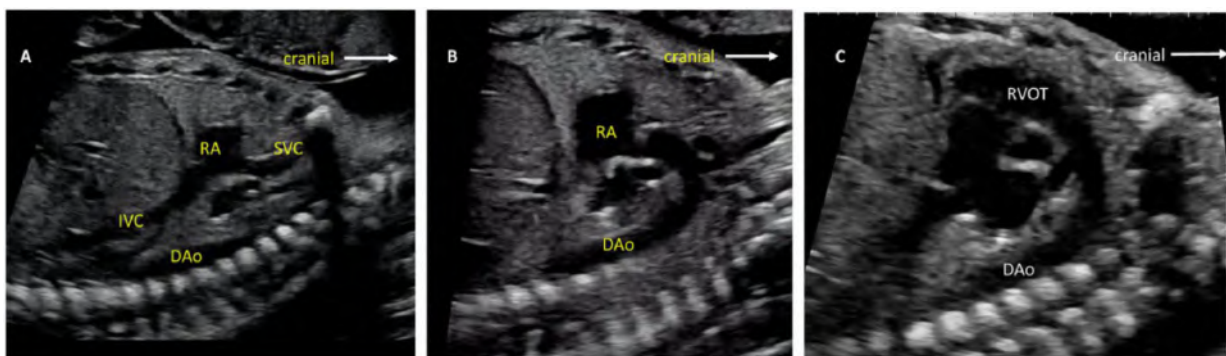


図8 (A)は矢状断像で両大静脈断面(もしくは心窩部上大静脈断面)像、(B)は傍矢状断像で大動脈弓の長軸像、(C)は矢状断像で動脈管弓の長軸像を表している。平坦な動脈管弓(C)と高く弧を描き、頭頸部への血管を分岐する大動脈弓(B)が確認できる。DAo, 下行大動脈; RA, 右心室(右室); RVOT, 右室流出路。ビデオ7-9参照 www.onlinejase.com。

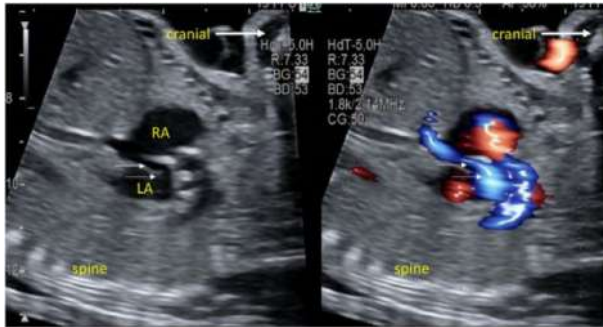

図9 矢状断大静脈像の2Dおよびカラードブラ像。カラードブラ像では卵円孔を通過する右左(青色)の血流を認める(矢印)。LA, 左心室(左室); RA, 右心室(右室)。

- v. 3VV: 右室流出路断面を頭側に移動することで3VVが描出される(図2、左中央と左下、および図6A-C)。正常な心臓ではこの断面で、胎児の左から右に、主肺動脈、上行大動脈および上大静脈(SVC)の断面が並んでいるのが観察できる。一側または両側の肺動脈枝の観察ができる場合もある。観察できる血管数、サイズ、配置とその異常に注意するべきである。
- vi. 3VT: 3VVより頭側に3VTは描出される。正常心では横走する大動脈弓および動脈管弓の長軸像が描出され、気管の左側において胸部下行大動脈の起始部に収束する(図2左上および図6D,E)。カラードブラを用いて双方の通過性と血流方向を確認する。
- vii. 両大静脈断面像: 両大静脈断面は胎児胸腹部の矢状断像で描出される(図3-1と図8A)。下大静脈(IVC)が離断しておらず正常であること、SVCがIVCと同側にあることが確認できる。心房中隔の構造や卵円孔の通過性と血流方向もカラードブラを用いて評価できる(図9)。
- viii. 大動脈弓の長軸像: 胎児胸郭の傍矢状断像(図3-3および図8B)において大動脈弓の全体像が描出される。上行大動脈から下行大動脈への連続性や(上行大動脈、弓部や峡部の)低形成の有無を評価する。カラードブラを用いることで、正常では下行大動脈に向けて、拡張期にも途絶なく順行性の血流を確認できる。
- ix. 動脈管弓の長軸像: 通常、動脈管弓は胸郭正中やや左側での矢状断像で描出できる(図3-2および図8C)。大動脈および主肺動脈と動脈管との接続部の狭窄を、収縮期および拡張期の血流速度をカラードブラやスペクトルドブラ(多くの場合パルスドブラ)を用いて評価する。それらの血流方向も確認する。
- x. 短軸断面像: 短軸断面像は心室中隔、心機能、房室

弁や心房心室関係の評価するのに有用である。高位の短軸断面像(いわゆる大動脈弁レベル)(図3-4および図7A)では大動脈弁の短軸断面を捉え、右室流出路と肺動脈がその前方を巻きつくように確認できる。肺動脈の分岐、三尖弁(TV)も確認でき、心室中隔の膜様部と流出部も明確になる。この断面でカラードブラを用いることで、三尖弁逆流や膜様部心室中隔欠損の有無が確認できる。

心尖部側、下位の短軸断面像(いわゆる乳頭筋レベル)(図3-5,6および図7B,C)では心機能を評価でき、カラードブラを用いることで筋性部の心室中隔欠損(VSD)も検索できる。わずかに心底部側に探触子(プローブ)を傾けることで、房室弁の形態が評価できる(図7B)。

(訳:月原悟)

F. 胎児心臓計測と計測データ

胎児心エコー検査で必ず計測すべき心血管構造には、大動脈弁と肺動脈弁の収縮期弁輪径、僧帽弁と三尖弁の拡張期弁輪径が含まれる(表4)。胎児心拍数とリズムも毎回記録すべきである。特別な構造異常がある場合には、他の心血管構造の計測も行うべきである(表4)。

一般的に、計測値の評価はZスコアもしくはSD値を算出して行われる³⁵。在胎週数による計測値のZスコアの算出式がいくつか報告されているが、児頭大横径と大腿骨長を用いた算出式も報告されている³⁶(表5)。

(訳:武井黄太)

G. ドブラ超音波検査

胎児心エコー検査においてドブラ法は必要不可欠である。胎児心エコー検査の最初の目的は、心構造の詳細な評価を行い主要な心疾患を検出することであるが、ドブラ法を追加することで、グレースケール表示だけでは得られない心機能、リズム、伝導および正常・異常な血流についての情報が得られるようになる。

カラードブラ法・パワードブラ法

30年以上前から、胎児心エコーにおけるカラードブラ法の有用性については、正常例および異常例における構造や血流の評価の点から認められている⁴²。カラードブラでは、まずナイキスト限界(測定が可能な最大流速)を、観察目的の血流が描出できかつ弁狭窄や異常な血流の存在を除外できるように設定する。さらにカラーゲインとパーシスタンスを調整しカラー表示がグレースケール表示された解剖学的構造を不明瞭にすることなく、心腔や血管を満たすようにする。

パワードブラ法では、周波数シフトの代わりにドブラ信号強度を表示する⁴³。方向性パワードブラなどでは、ドブラ信号強度に周波数シフトを組み合わせることで、カラードブラ同

表4. 推奨される心臓計測

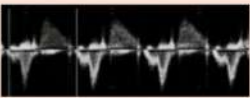
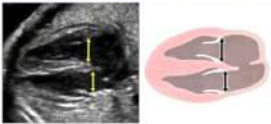
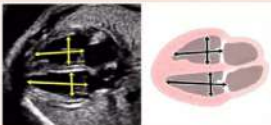


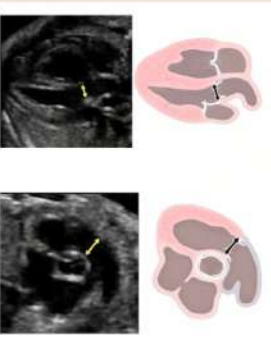

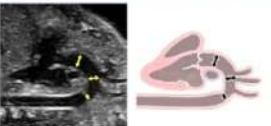


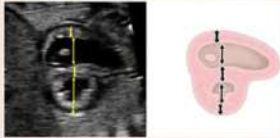
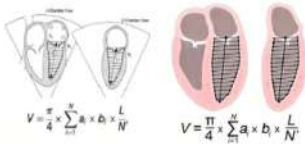
計測項目	想定される用途(全てではない)	例
心拍数とリズム	胎児心エコー検査の必須項目	
三尖弁・僧帽弁輪径 (拡張早期)	胎児心エコー検査の必須項目	
右室・左室長 (拡張期, 四腔断面)	右/左心閉鎖性疾患	
心房横径	房室弁逆流	
心胸郭断面積比	胎児心エコー検査の必須項目 TTTS、貧血、SCT、 CPAM、CHAOSの予後	
大動脈弁・肺動脈弁輪径 (拡張末期/収縮早期の開 放位または閉鎖位)	胎児心エコー検査の必須 項目	
肺動脈分枝近位の主 肺動脈径(収縮期) 肺動脈分枝部径 (収縮期)	右心または左心閉塞性疾患 横隔膜ヘルニア、肺低形成を含 む 肺病変	
上行大動脈径(収縮期) 大動脈弓横行部径 (収縮期, 大動脈弓長軸 または3VT)、動脈管弓 との比較	左心低形成、大動脈二尖弁、大 動脈縮窄、大動脈弓低形成	
大動脈弓峡部(収縮 期, 大動脈弓長軸また は3VT)、 遠位動脈管との比較	大動脈縮窄、大動脈弓 低形成	

表4 (続き)

計測項目	想定される用途(全てではない)	例
心室自由壁厚・心室中隔厚(拡張期に、心室の低位短軸像にて)	TTTS, 糖尿病合併妊娠	
拡張期の右室、左室径(心室の低位短軸像から)。心機能計測をする場合は収縮期の追加計測	右心または左心閉塞性疾患内径短縮率の計測	
右室・左室容積	左心機能評価 「弾丸」法(5/6[短軸断面の左室面積]×[四腔断面の左室長]として知られる)または他の方法による駆出率の計測	
総心拍出量 (胎児推定体重で補正)	高心拍出性疾患、タンポナーデの病態(肺占拠性病変、胸水など)	Output = cross-sectional area [$\pi(\text{diameter}/2)^2$] × VTI × pulmonary + aortic = combined

CHAOS, Congenital high-airway obstruction syndrome 先天性的気道閉塞症候群; CPAM, congenital pulmonary airway malformation 先天性肺気道奇形; HR, heart rate 心拍数; SCT, sacrococcygeal teratoma 仙尾部奇形腫; TTTS, twin-twin transfusion syndrome 双胎間輸血症候群; VTI, velocity-time integral 速度時間積分値。
 すべての胎児心エコー検査において、既報もしくは施設内の正常値との比較のために、心拍数とリズム、収縮期の大動脈弁/肺動脈弁輪径、拡張期の僧帽弁/三尖弁輪径を計測する。オプション計測は、特に異常を指摘された場合、表に列挙したものを含むが、これらに限定されるものではない。太字は必須項目。

(表訳: 武井黄太)

様に血流の方向も表示できる⁴⁴。カラードブラに加えてパワードブラを使用することで、より微細な血管構造がわかり、肺静脈や全身の静脈といった遅い血流も明瞭に描出することができるようになる。

パルスドブラ法

パルスドブラ法により、血流の速度波形と方向がわかる。正確な速度計測には、超音波ビームと血流がなす角度をできるだけ小さく（20度以下）することが必要である。サンプルボリュームは必要最小限の大きさとし、目的とした部位以外の血流を同時に計測しないようにする。胎児心臓の心室の流入・流出路、卵円孔、肺静脈、下大静脈の血流について正常値が報告されている⁴⁵⁻⁴⁹。胎児心エコー検査では、少なくとも心室流入・流出路、大動脈弓や動脈管弓、肺静脈、静脈管、臍帯動静脈についてパルスドブラによる血流評価をルーチンに行うべきである（表6、図10）。臍帯動脈（フリーループ）および中大脳動脈の Pulsatility index (PI) や Resistance index (RI) などによる血流評価により、胎盤の状態や脳血管抵抗の変化についてもわかる⁵⁰。先天性心疾患の一部では脳血管抵抗の変化はよく認められる。

連続波ドブラ法

連続波ドブラ法は正常な胎児心臓の検査には必要ないが、血流や心室圧に異常をきたす心疾患および心外疾患において有用なことがある。パルスドブラと同様、カーソルを血流と平行にすることが正確な流速評価と圧較差計算のために非常に重要である。弁狭窄において、連続波ドブラにより得られた圧較差の値は狭窄の重症度の指標となる。また房室弁逆流から心室圧を推定することも可能である⁵¹。

H. 区分診断法を用いた完全な胎児心臓評価

必要な全ての断面とドブラの情報を含んだ胎児心臓の区分診断法を表7に示す。標準的な断面の全てを取得できない場合もあるが、検査を完遂するためには、その構造が実際に存在しない場合を除いて、何らかの描出法で全ての心血管構造を十分に描出しなくてはならない。画像を取得する順序に決まりはない。

表5. 既報のZスコア式

文献	年	在胎週数	症例数	タイプ	モデル	独立変数	長所	短所
Schneiderら ³⁷	2005	15~39	130	Zスコア	線形回帰	大腿骨長 児頭大横径 妊娠週数	・17項目の計測値	・小さいサンプルサイズ
Leeら ³⁸	2010	20~40	2,735	Zスコア	線形回帰	大腿骨長 児頭大横径 妊娠週数	・SD式を報告 ・大きいサンプルサイズ	・大動脈弁、肺動脈弁、 心室短軸径、円周のみ
Colan ³⁸	2016	16~40	104	Zスコア	線形回帰	妊娠週数	・多機種使用 ・17項目の計測値	・方法が未記載 ・小さいサンプルサイズ
Krishnanら ³⁹	2016	12~39	296-414	Zスコア	多項回帰	大腿骨長 児頭大横径 妊娠週数	・13項目の計測値	・極端な在胎週数や 計測値の時には不適切
Guら ⁴⁰	2018	17~39	6,343	qスコア	分位値回帰	妊娠週数	・経時的な非線形変化 を適切に考慮 ・大きいサンプルサイズ	・臨床でなじみが薄い ・すぐに計算できない
Vigneswaranら ⁴¹	2018	13-36	7,945	Zスコア	多項回帰	妊娠週数	・大きいサンプルサイズ	・大動脈弁、肺動脈弁、動 脈管、遠位大動脈弓のみ

GA, Gestational age based on first trimester dating 妊娠初期(第1期)に決定した胎週数。

現在利用可能なウェブサイトと計算機: Schneider, McElhinney (Colanスコアの一部), Krishnan, Vigneswaran:

<http://fetal.parameterz.com/app>; Lee: obsono.org/; Colan: <https://zscore.chboston.org/>.

(表訳: 武井黄太)

表6. パルスドプラ法

完全な胎児心エコー検査として推奨されるパルスドプラ法による測定項目

測定項目	必須・任意
臍帯静脈	必須*
静脈管	必須
肝静脈	任意
上大静脈・下大静脈	任意
肺静脈(少なくとも左右1本ずつ)	必須
三尖弁・僧帽弁(流入血流)	必須
大動脈弁・肺動脈弁(半月弁、流出血流)	必須
上行大動脈・大動脈弓(横行大動脈弓、峡部)・肺動脈	任意
動脈管(遠位、大動脈弓への流入部)	必須*
左右肺動脈	任意
臍帯動脈	必須*
中大脳動脈	任意
左室流入一流出路(IVRT: 等容拡張時間)	任意
三尖弁/僧帽弁の側壁弁輪の組織ドプラ	任意

* 前回のガイドラインからコンセンサスにより変更

(表訳: 加地剛)

I. その他の超音波機器

胎児の心血管構造と血行動態を画像化するために、他の超音波技術も使用される。Spatiotemporal imaging correlation (STIC) では、特別に設計された超音波プローブと解析ソフトウェアを使用して、静止画または動画の 3D ボリュームデータを記録する⁵³。この方法を用いたりリアルタイム 3D 心エコー画像は、心血管構造異常の検出能力を高める目的や、心機能や心拍出量などの血行動態を定量化する目的で使用できる⁵⁴。しかし、STIC は臨床応用のための検証がなされていない。組織ドプラ法と心筋ストレイン解析は出生後の集団で広く研究されており、胎児心筋の力学的な評価もより詳細におこなえる可能性がある⁵⁵。装置上またはオフラインでの 2D ストレイン解析 (スペックルトラッキング法) による心機能解析は、潜在的な心機能障害の検出に使用できる⁵⁶。これらの方法を胎児期にどのように利用するのが最適であるか、更なる研究が必要である。

(訳: 加地剛)

J. 妊娠早期 (15 週未満) の胎児心エコー

妊娠 15 週未満における先天性心疾患の診断は、1990 年代初頭に初めて報告された。これは、産科の臨床に経膈エコーが導入された直後であった⁵⁷。妊娠早期の診断には多くの利点があり、意思決定の時間が増えること、関連する疾患の除外が可能になること、妊娠早期に妊娠中絶の選択肢があること、妊娠早期からの心疾患の進展を深く理解できることなどがある⁵⁸。現在までに、構造異常、心筋疾患、不整脈といった広範囲の疾患が妊娠 15 週未満で診断されている。妊娠早期の胎児心エコーの感度と特異度はそれぞれ 78.6%と 98.9%と報告されており⁵⁷、経験豊富な医師による基本的な心疾患の診断においては感度 89%、特異

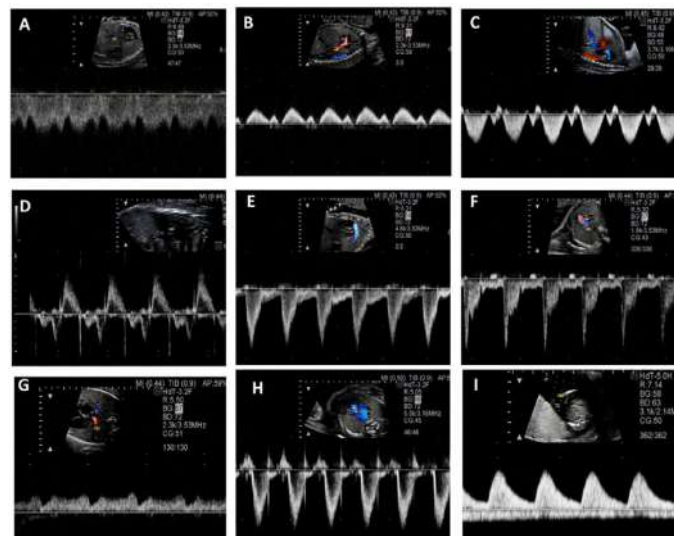


図10 パルスドプラ法

少なくとも心室流入・流出路、大動脈弓、肺静脈、上大静脈・下大静脈、静脈管、臍帯動静脈の計測はルーチンに測定すべきである (A) 静脈管、(B) 下大静脈、(C) 肝静脈、(D) 左室流入一流出路、(E) 動脈管、(F) 左肺動脈 (G) 肺静脈、(H) 肺動脈弁、(I) 臍帯動静脈

表7. 胎児心エコー検査の推奨項目と選択項目による胎児心臓の区分診断法

部位	推奨断面	追加断面
子宮内での胎位と解剖の概観 子宮内での胎児数と位置、 胃胞の位置と腹部内臓位 心臓の位置 臍帯	腹部から頭部(あるいは頭部から腹部)の 横断像スイープ 臍帯血管の本数を描出するために臍帯短軸断面または胎児膀胱のカラー Doppler 臍帯動脈, 臍帯静脈, 静脈管, ±肝静脈, ±IVCのパルス Doppler	左右を判別するためのCordes法 ⁵²
体静脈接続	3VV, "bicaval" 矢状断面	臍帯の挿入部から横隔膜までの腹部横断像スイープの2D・カラー Doppler
肺静脈接続	四腔断面: 2D 四腔断面: カラー Doppler (低流速), パルス Doppler (左右1本ずつ)	左右肺から還流する他の肺静脈
心房形態、心房心室関係 房室弁形態と機能 心室形態と機能	四腔断面: 房室弁と心房/心室中隔の2D・カラー Doppler, 三尖弁・僧帽弁流入、左室流入・流出路のパルス Doppler, 三尖弁輪外側のDTI 心室短軸: 2D・カラー Doppler	心房中隔・心室中隔と直行する四腔断面の2D・カラー Doppler、卵円孔血流のパルス Doppler 拡張期の三尖弁・僧帽弁輪径計測
心室大血管関係、大動脈弁、肺動脈弁	左室長軸: 2D・カラー Doppler, 頭側へ右室流出路までのスイープの2D・カラー Doppler 高位短軸: 2D・カラー Doppler, 主肺動脈のパルス Doppler 心尖部 四腔断面 のスイープ、左室流出路のパルス Doppler	収縮期の 大動脈弁・肺動脈弁輪径計測
大動脈弓	大動脈弓矢状断面 の2D・カラー Doppler・パルス Doppler 3VV, 肺動脈分枝レベルから3VTまでのスイープの2D・カラー Doppler	矢状断面または3VTの2Dで動脈管径と大動脈弓峡部径計測
動脈管弓	動脈管弓矢状断面 の2D・カラー Doppler、動脈管のパルス Doppler	短軸を回転させた動脈管の2D・カラー Doppler
肺動脈分枝	3VVの分枝部断面	短軸断面基部、四腔断面を頭側へ傾けた断面の2Dで肺動脈分枝部径計測、それぞれの肺動脈分枝が肺に入る部分(肺門部)のパルス Doppler

3VV, three vessel view; 3VT, three vessel trachea view;

太字は必須項目を示す。

(表訳: 武井黄太)

表8. 妊娠早期(15週未満)の胎児心エコー: 推奨、独特な要素、利点、制限

要素	推奨と課題	利点、欠点、コメント
時期	10週以降 経膈エコー 12週以降 経腹エコー (13~15週が理想)	紹介された時期や超音波技師の技術レベル、経膈エコーが使用可能かによる
適応	最も効果的な適応(表1)	NT肥厚: 3-3.5mm (95%tile)のリスクは3%、 ≥3.5 mm (99%tile)のリスクは 6%、 6 mmのリスクは24% >8.5 mmのリスクは >60% 全収縮期の三尖弁逆流、静脈管A波逆流
画像取得	ALARA原則 ^{61,62}	TI, MI ≤ 1.0 TIs <10週, Tib ≥10週 ドブラの使用制限 範囲を狭くして拡大する
	高周波プローブ (>8MHz)	小さな心構造
	プローブを胎児心臓になるべく近づける	12週未満では4cm未満の距離を推奨 ⁶³
	経膈エコー	12週以前にのみ必要となる可能性 ⁶³
期待される検査 ⁶³	11週以降 四腔断面 ~100%	対称性の四腔断面 8~14週では心軸は変化する
	11週 大血管と弓 >90%	大血管と弓は同じサイズ
	2Dによる描出が制限されるときはカラードブラを使う	四腔断面、流出路、弓の有無とその通過の確認
	肺静脈と体静脈の評価は限界がある	妊娠早期の検査で最難関
	Situs(内臓位置)の決定	経膈ではなく経腹エコーのほうが容易かもしれない
心疾患	全体の感度・特異度は良い	感度78.6%、特異度98.9% ⁵⁷
	主要な心構造異常は妊娠中期以降の所見と同様	多くは10~14週に検出可能 解像度が不十分だと、弁などの微細な異常は難しい
	主な制限は解像度(技術の進歩で改善されうる)とタイミング	この段階では心臓が著しく成長するため、不明瞭、もしくは心疾患を疑う場合は1~2週で再検査
カウンセリングと報告書	遺伝学的な検査やスクリーニングの役割を統合、画像を取得する上での限界	疾患を見逃している可能性、病状が進行する可能性
追加事項	妊娠中断率の増加 ⁶⁴	いくつかの疾患(特に染色体異常性に関わる)は自然史として胎児死亡となるため、妊娠中期以降よりも重症かもしれない
	詳細ではあるが、スクリーニング検査と考えられる	18~20週での再評価が推奨される

ALARA: 可能な限り低い超音波エネルギーを被検者に用いて必要な診断情報を得る(As low as reasonably achievable)原理、MI: メカニカルインデックス、NT: nuchal translucency、TI: サーマルインデックス、Tib: 骨表面のサーマルインデックス、Tis: 軟部組織のサーマルインデックス

(表訳: 小澤克典)

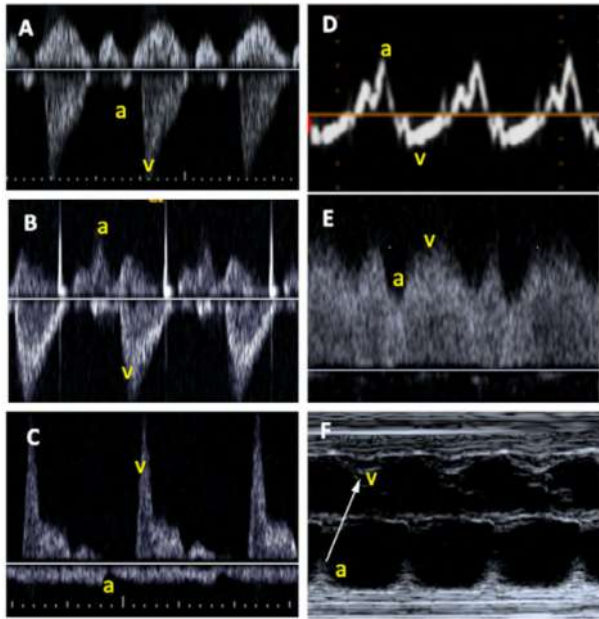


図11
超音波による胎児心拍数、リズムとAV伝導評価
(A)上大静脈-上行大動脈(Ao)ドブラ。(B)左室流入-流出路ドブラ、ゲートを広げ、僧帽弁前尖と大動脈弁直下の大動脈流出路で同時記録。(C)肺動脈-肺静脈ドブラの同時記録。(D)側壁側三尖弁輪での組織ドブラ。(E)静脈管ドブラ。(F)カーソルを心房壁と右室もしくは左室自由壁を通る位置に置いたMモード。上記の記録は全て胎児心拍数とリズムは正常。a,心房収縮,v,心室収縮。

度 100%が可能とされている^{59,60}。

表 8 は、妊娠早期における胎児心エコーのアプローチの概要、その利点と限界、および重要な考慮事項を第 2 および第 3 三半期の胎児心エコーと比較して提供している。

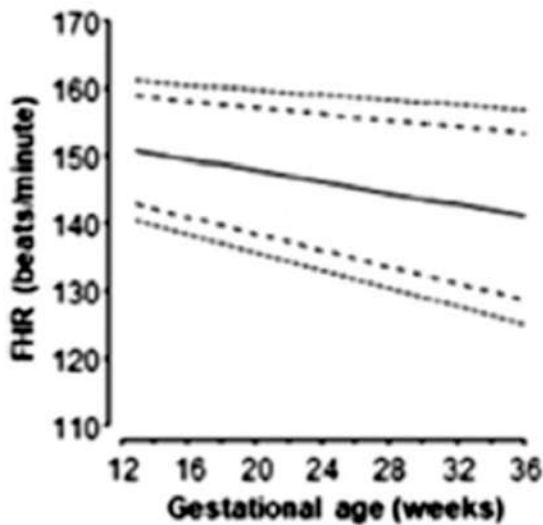


図12
在胎週数による心臓超音波法で計測された胎児心拍数(FHR) 1,5,50,95,99パーセンタイルを示す。Zidereらの報告65から許可を得て改変。

キーポイント

- 胎児心エコーは適切な装置を用い、可能な限り低い超音波エネルギーを被検者に用いて必要な診断情報を得る(ALARA)原則を遵守して実施される必要がある。
- 保存や文書化においては既存のガイドラインに従う必要がある。
- 2D、スペクトルドブラ(パルス波・連続波)、カラードブラといった心エコー法を用い、胎児心に最適化された画像設定を行う必要がある。
- 標準化された画像表示とイメージ断面を用いる必要がある。
- 2D、スペクトルドブラ(パルス波・連続波)、カラードブラで、胎児の位置、心構造、心機能、心計測における最低限の標準化された静止画と動画を得る必要がある。
- 第1三半期後半に心疾患が疑われた患者に対しては、地域の資源や専門知識にもよるが、妊娠18週よりも早期に胎児心エコーを実施してもよい。
- 妊娠16週未満の胎児心エコーは、低リスク妊娠に推奨されるにはエビデンスが不足しているが、高リスク妊娠やスクリーニング異常所見がある場合には適応があり実施してもよい。

(訳:小澤克典)

IV. 胎児心臓超音波による疾患特有の解剖、生理、機能評価のための手引き

A. リズム障害と評価法

胎児の心リズムの評価には 2D、M モード、パルスドブラと組織ドブラ法が用いられる(図 11)。不整脈のタイプと機序を評価することは治療計画と予後予測に重要である。正常

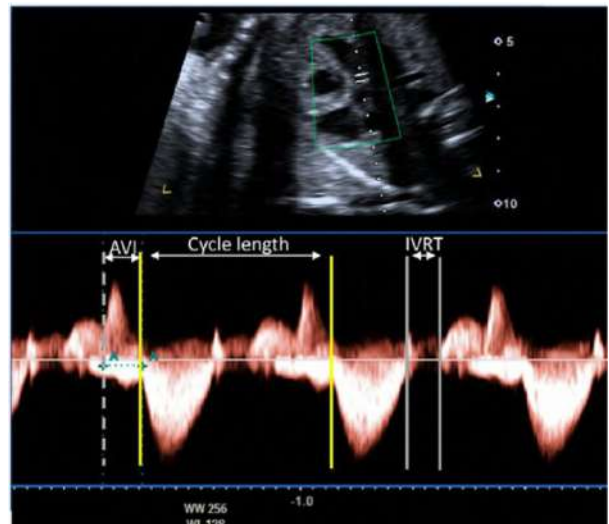


図13
QT延長症候群疑いのある胎児のドブラ法による解析。ドブラのカーソルを僧帽弁流入路(ベースラインより上)と大動脈流出路(ベースラインより下)の間に置く。心周期は560msec(心拍数110拍/分)。AV間隔(AVI)は正常で、心房心室収縮は一致していることから房室ブロックは除外される。大動脈弁閉鎖から僧帽弁流入の開始までの時間(等容弛緩時間[IVRT])は100msecである。IVRTは心周期時間の17%であり、在胎週数の正常範囲を十分に超えており、QT延長症候群の診断に合致している。

表9. 胎児心拍数とリズム異常の評価に関する推奨

異常	診断	評価	注記
不整な胎児心リズム, 全体的には心拍数は正常	異所性心房収縮(>95%) 異所性心室収縮ははるかに少ない(<5%)	評価法は問わない: PACの場合, a-a間隔とV-V間隔は心房リズムのリセットを示す(“非代償性休止期”), PVCでは心房のa-a間隔は不変	消失するまで心拍モニタリングをフォローアップ
頻脈	洞性頻脈	Mモードまたは動静脈ドプラ法;脈は整, long VA頻拍,典型的には<200回/分	
	SVT	Mモードまたは動静脈ドプラ法; 1:1対応の心房心室収縮(図14);順方向性房室回帰性頻拍が最多(伝導路を介する),short VA頻拍	流入血流速度波形が融合し、心房収縮のタイミングが測定できないため、僧帽弁流入路/大動脈流出路での評価は推奨しない。
	異所性心房頻拍またはPJRT	Mモードまたは動静脈ドプラ法; 1:1のA/V比だが,“long VA”の頻脈ではV-V間隔が一定でないことがある	心臓超音波による不整脈の機序の同定が抗不整脈薬の選択に重要。
	心房粗動	Mモード, 2D, ドプラ; Mモードで特徴的な“鋸歯”状の極めて速い心房レート(図14); 心房レート>400回/分, 様々な程度の房室ブロックと関連する(2:1, 3:1が最多)	しばしば心房は拡大、房室弁逆流と心室機能低下を合併する
	心室頻拍	Mモードまたは動静脈ドプラ法;房室解離を伴う頻拍, 心房レートは整、(通常は)心室レートの方が遅く、V-V間隔は変動することがある	
徐脈	洞性徐脈	いずれの評価法でも心房、心室収縮は同期;ほとんどの洞性徐脈は心室レート>90-100回/分; QT延長症候群による洞性徐脈の胎児心臓超音波所見を図13に示す,ここではIVRT測定にドプラを使用している	側壁三尖弁輪でのDTIが有用かもしれない
	完全房室ブロック	完全房室ブロックでは心房と心室レートは完全に解離している(図15), 心室レートは典型的には50-80回/分の範囲内である	
	ブロックを伴う異所性心房収縮の多発, 上室性2段脈とブロックを伴う上室性2段脈 vs 2度もしくは3度房室ブロック	ブロックを伴う異所性心房収縮が多発すると、正常以下もしくは不整な心室レートとなり、2度もしくは3度房室ブロックとの鑑別が必須, 図17,18に心臓超音波検査法による異所性収縮の診断を示すが、評価は適用可能な方法を使用する	超音波で確認を行う、外部からの胎児心拍モニタリングでは胎児機能不全による徐脈との鑑別ができない(洞調律-異所性収縮の時間が長い場合、ドプラよりMモードが優れているかもしれない)

IVRT, Isovolumic relaxation time; PAC, premature atrial contraction; PJRT, permanent junctional reciprocating tachycardia; PVC, premature ventricular contraction; SVT, supraventricular tachycardia; VA, ventriculoarterial.

(表訳: 赤澤陽平)

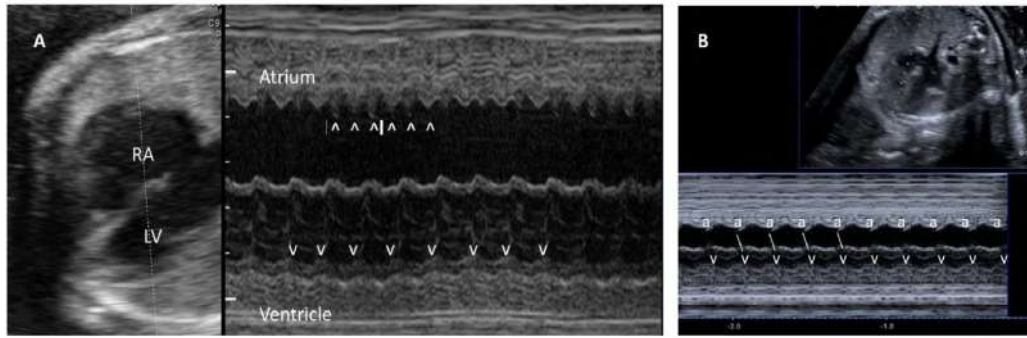


図14

Mモードによる胎児頻脈の診断。(A)心房粗動。心房粗動に典型的な“鋸歯”状波様の心房収縮を示している(矢印^)。粗動波は1つおきに心室に伝導し、2:1ブロックとなっている。心房レートは474回/分。(B)リエントリー(副伝導路を介した)性上室頻拍。心房(a)と心室(v)レートは等しく(240回/分)、リズムは整である。

胎児心拍数は在胎週数により変化し、その正常範囲が報告されている(図12)^{65,66}。週数によらず、160から180回/分より速い場合や、120回/分未満の心拍数が持続することは異常である。

Mモード心臓超音波による胎児心リズム評価は、通常心房心室収縮を同時に評価するが、高い時間分解能により、正確な心房および心室の収縮タイミングを測定することができる。僧帽弁流入路/大動脈流出路、肺静脈/肺動脈分枝もしくは上大静脈/大動脈のドプラ法による同時血流速度波形は心房と心室収縮の時間測定に用いる。パルス組織ドプラ法では僧帽弁輪側壁もしくは三尖弁輪において心房と心室の心筋速度と時間間隔を測定できる。ドプラ法によるリズム評価により、胎児心拍数や心房心室収縮の関係についての定量評価やmechanical PR間隔(房室間隔)のような房室伝導時間の評価が可能である。抗Ro/La抗体陽性妊婦において、胎児のmechanical PR間隔の測定により房室伝導異常の評価ができるが、これを繰り返し検査することが高度房室ブロックの発症減少に有益であるかについてはいまだ明らかなエビデンスがない⁶⁷。ドプラ法で測定した等容性時間の測定(図13)は胎児先天性QT延長症候群の診断⁶⁸やブロックを伴う心房性2段脈と2:1房室ブロックの

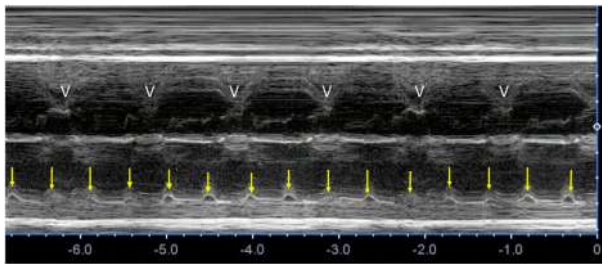


図15 完全房室ブロックのMモード画像。心房レート(矢印^)は120回/分で正常である。心室レート(V)は55回/分とかなり遅く、心房収縮と心室収縮が無関係である(房室解離)。この例では心臓の構造は正常で、母体抗Ro抗体による房室ブロックである。

鑑別に有用⁶⁹であるかもしれない。

頻度の多い不整脈と心臓超音波法を用いたそれらの不整脈の診断のための評価法を表9と図14-17に示す。心臓超音波所見が不確かである場合は、胎児心磁図や胎児心電図により胎児心臓電気シグナルの直接的評価が可能だが、現時点ではこれらの検査法は広く臨床応用はされていない。胎児心磁図は胎児心リズムだけでなく、伝導および再分極特性についても精密に示すことができる⁷⁰。

(訳:赤澤陽平)

胎児不整脈による血行動態障害の評価

持続性の胎児不整脈は胎児うっ血性心不全や非免疫性胎児水腫に至る可能性があり、胎児死亡のリスクが増す^{71,72}。胎児の心血管の状態や健全性について注意深く評価することが、治療の指針にとって重要である。

胎児の心血管の状態は、心胸郭断面積比の計測(図18)や、房室弁逆流および/または心室機能不全の存在、そして胎児水腫を示唆する所見の観察により決定される。ドプラ波形、特に静脈管や臍静脈の拍動性の増加は、異所性心房調律や頻脈または完全房室ブロックの状況下で異常があった場合は解釈が困難となる可能性がある。胎児の異常な心拍リズムは心周期における電気的事象の正常な連続性を妨げ、静脈管のA波の逆転や臍静脈の切痕などは、心機能の悪化や胎児の機能障害ではなく胎児不整脈が反映されている可能性がある。

キーポイント

- 胎児心拍数やリズムは胎児心エコー検査の一部として記録されるべきである。
- 仮に心拍リズムの不整や頻脈・徐脈が見られた時は、Mモード、パルスドプラ、組織ドプラあるいはそれらを併せて使い、機序が記録されるべきである。
- 特別な状況(母体の抗Ro/La抗体が陽性、遺伝性QT延長症候群の疑いもしくは確定)では、胎児心エコー検査で時間間隔の計測が有用な可能性がある

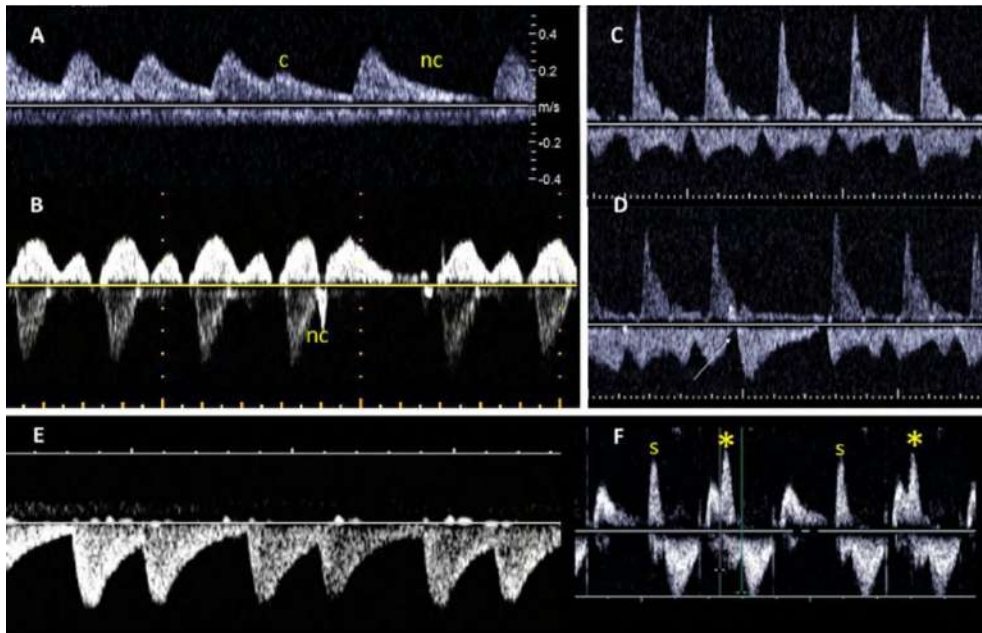


図16

伝導および非伝導の上室期外収縮(PACs)によるリズム不整。(A)同一患者における臍帯動脈/静脈ドプラによる伝導(c)および非伝導(nc)心房期外収縮。AV伝導が正常であれば心房期外収縮に引き続きそれに関連した心室の早期収縮が出現する。しかし、心房期外収縮がより早期に生じ、房室結節不応期に重なり房室伝導されないと心室の電気活動は生じない。(B)上室期外収縮のある胎児の上大静脈と大動脈のドプラ記録。記録は基線上の正常静脈波形に伴う収縮末期に一過性の逆流を示す単発の非伝導心房期外収縮(nc); 逆流は閉鎖した三尖弁に対する心房収縮のため電気刺激は房室結節でブロックされるため伝導が消失し、長い休止がある。(C,D) 肺静脈流入-肺動脈分枝流出波形。肺門では肺動脈、肺静脈は近接し、基線上に肺動脈、基線下に肺静脈が同時に記録されており、正常リズム(C)、単発の非伝導上室期外収縮を矢印で示す(D)。(E,F) 多発上室期外収縮。臍帯動脈ドプラ(E)はおおよそ120拍/分の平均心拍数の不整リズムを示す。左室流入-流出道ドプラ法により、リズム不整の原因が心室伝導する頻度の多い上室期外収縮(*)と正常洞調律(s)が交互になる二段脈のパターンであることが明瞭に示されている。

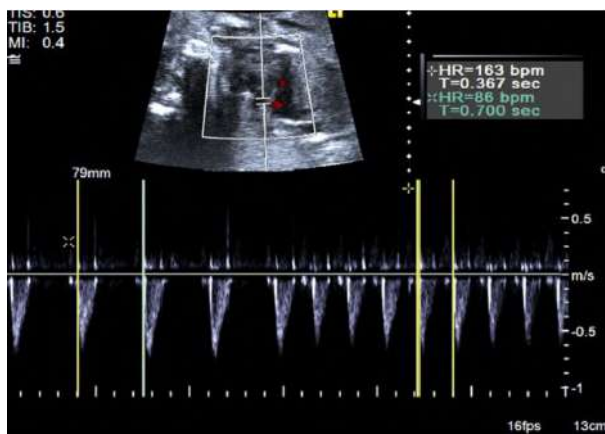


図17 頻度の多いブロックを伴う上室期外収縮の二段脈と正常洞調律を繰り返す場合の胎児心拍は第2度房室ブロックと間違えないようにする。心房期外収縮後の非代償性休止期のため、先行するV-V 間隔は短く、見かけの心拍数(86拍/分)は引き続き洞調律(163拍/分)の半分以上である、心拍数が間欠的な第2度の房室ブロックよりは遅いこと、典型的な第3度の完全房室ブロックとしては速すぎることからこれらと区別できる

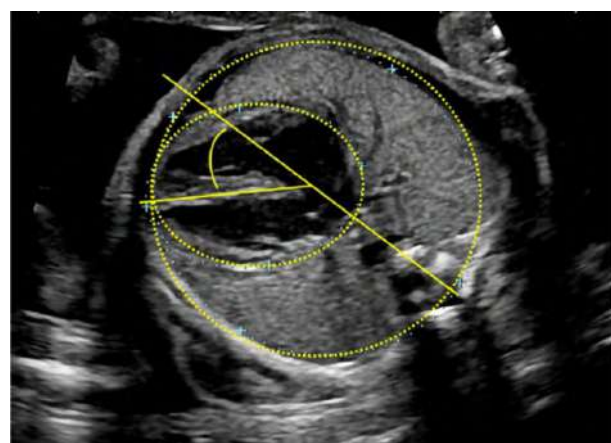


図18 四腔断面レベルの水平断面での標準的な生体計測。心胸断面面積比は、黄色の点線で示されるように、心外膜面と胸部の内腔の周囲長(もしくは面積)の計測から算出される。心臓の角度は、胸骨から脊柱に胸部を二分する線を引き、心室中隔がその線と交差する角度を測定し決定される(黄色の実線)

(訳: 北代祐三)

表10. 推奨される包括的な胎児心機能評価項目

	機能評価指標	モダリティ
収縮能	<ul style="list-style-type: none"> ・左室/右室 定性評価 または心室内径短縮率 ・TAPSE, MAPSE ・総合的な心室機能指標 (Tei index) 	<ul style="list-style-type: none"> ・2D心エコー, Mモード ・Mモード ・パルスドブラ または 組織ドブラ
拡張能	<ul style="list-style-type: none"> ・房室弁流入波形プロファイル (E/A流速、E/A比、単峰性流入波形の存在) ・心周期時間で補正した拡張充満時間 (DFTc) ・総合的な心室機能指標 (MPI, Tei index) ・下大静脈または肝静脈の血流 (逆行性A波VTIと順行性血流VTIの比) ・静脈管の血流 (A波逆行性血流の有無、拍動指数) ・臍帯静脈の血流 (静脈拍動の有無) 	<ul style="list-style-type: none"> ・パルスドブラ ・パルスドブラ または 組織ドブラ ・パルスドブラ ・パルスドブラ ・パルスドブラ ・パルスドブラ
弁機能	<ul style="list-style-type: none"> ・房室弁逆流の有無 	<ul style="list-style-type: none"> ・カラー血流ドブラ
心拍出量	<ul style="list-style-type: none"> ・心胸郭比 ・総心拍出量、胎児推定体重あたりの総心拍出量 	<ul style="list-style-type: none"> ・2D心エコー ・2D心エコー, パルスドブラ
Cardiovascular profile score 表12参照	<ul style="list-style-type: none"> ・心機能全般の総合スコア 	<ul style="list-style-type: none"> ・2D心エコー, Mモード, パルスドブラ

DFTc, 心周期時間で補正した拡張充満時間; EFw, 推定児体重; MAPSE, 僧帽弁輪収縮期移動距離; TAPSE, 三尖弁輪収縮期移動距離.

太字の項目は心機能障害が疑われる胎児には必須と考えるべきである。特定の心臓の状態によっては、その他の項目が考慮される。(表12 参照)

表11. 胎児の状態による血行動態異常の種類

血行動態異常	胎児の状態	心エコー検査で検出される一般的な異常所見
高心拍出量状態 ⁷³⁻⁷⁵	<ul style="list-style-type: none"> ・動静脈奇形 ・静脈管欠損 ・胎児貧血 ・無心体 ・双胎間輸血症候群 ・血管腫瘍/血管腫瘍 	<ul style="list-style-type: none"> ・CCO_iの上昇 ・心拡大(CTAR) ・房室弁逆流 ・静脈ドブラ 異常または正常 ・左室/右室 収縮機能不全 ・胎児水腫
前負荷の増加(容量負荷) ^{76,77}	<ul style="list-style-type: none"> ・高度房室弁逆流を伴ったAVSD ・完全房室ブロック ・ファロー四徴症/肺動脈弁欠損 	<ul style="list-style-type: none"> ・MPIの上昇 ・収縮能機能不全 ・静脈ドブラ波形の異常 ・心拡大(CTAR) ・胎児水腫
後負荷の増加 ^{78,79}	<ul style="list-style-type: none"> ・両半月弁狭窄(総動脈幹弁狭窄を含む) ・動脈管の収縮 ・双胎間輸血症候群 	<ul style="list-style-type: none"> ・MPIの上昇 ・房室弁逆流 ・拡張能機能不全 ・静脈ドブラ波形の異常 ・胎児水腫
心臓圧迫(前負荷の減少) ^{75, 80-82}	<ul style="list-style-type: none"> ・先天性横隔膜ヘルニア ・先天性上気道閉塞 ・先天性肺気道奇形 	<ul style="list-style-type: none"> ・CCO_iの低下 ・異常な三尖弁流入ドブラ波形や静脈ドブラ波形 (CHAOS, CPAM) ・胎児水腫 ・左室の圧排、左室心拍出量の減少(CDH)

4VSD, 房室中隔欠損症; CCO_i, 両心拍出量インデックス; CDH, 先天性横隔膜ヘルニア; CHAOS, 先天性上気道閉塞; CPAM, 先天性肺気道奇形; CTAR, 心胸郭断面積比; MPI, 心筋パフォーマンス指標; TRAP, 無心体; TTTS, 双胎間輸血症候群.

(表記: 百木恒太)

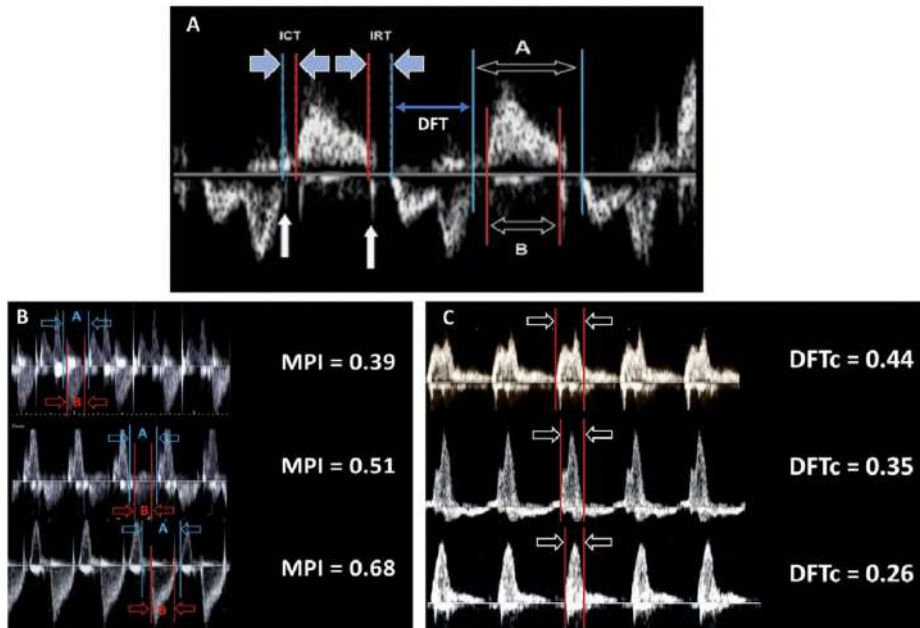


図19 総合的な心室機能指標(MPI)と拡張充満時間(DFT). 正常と異常
 (A)MPIを算出する左室流入-左室流出血流パルスドプラ波形。MPIは等容弛緩時間(IRT)と等容収縮時間(ICT)の合計を駆出時間(間隔B)または、(間隔A - 間隔B: 2つの連続した流入血流で、前のA波の終わりから次のE波のはじめまで時間から駆出時間を引いた値)を駆出時間(間隔B)で除することで算出する。弁クリック音(白の矢印)はIRTとICTの開始と終了を示している。E波の開始時からA波の終了時までのDFTも示されている。
 (B)胎児期のMPIの変化。上段は正常なMPI。中段と下段は双胎間輸血症候群の一絨毛膜二羊膜双胎における受血児のMPI悪化例。
 (C)心拍数で補正した拡張充満時間(DFTc)。DFTcは流入ドプラ波形の総時間を心周期時間で割ったものである。拡張機能が悪化すると正常のDFTcは徐々に短縮し、流入波形は二峰性から単峰性になる。

B. 胎児心機能異常の評価

2D およびドプラ心エコーは胎児の心機能の評価する上で重要なツールである。心機能障害および胎児機能不全のリスクのある(表 11) 心疾患および非心疾患を有する胎児の心血管機能の評価するために、様々な方法を用いることができる(表 10)。

胎児の心機能障害を特定することは、出生前に治療可能な

疾患に対する介入の必要性と時期を決定するために重要である。胎児の心機能障害の特徴を明らかにすることで、臨床医が介入すべき患者をより適切に選択し、転帰を予測し、そして胎児治療後のフォローアップ評価を行うことが可能となる。心機能評価は、胎児への介入が適応とならない場合でも、分娩計画や時期を決定する上で重要である。

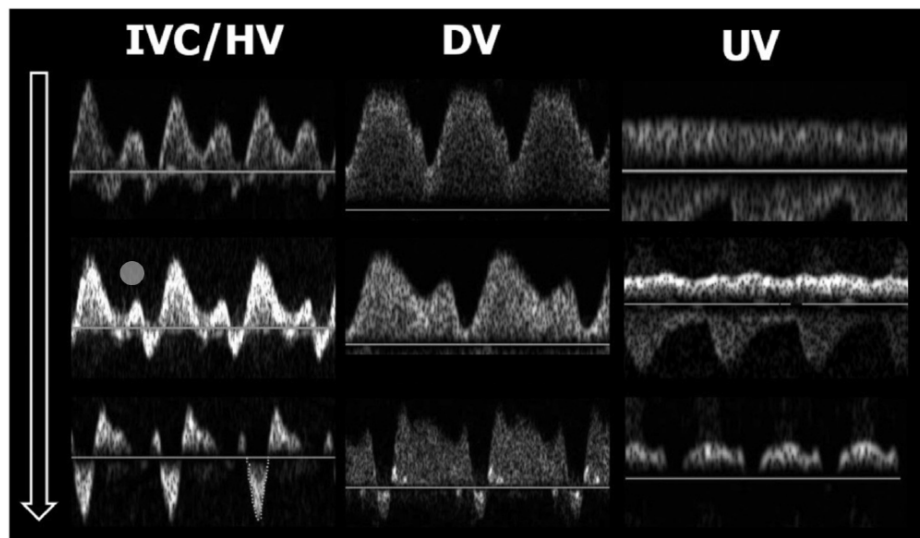


図20 中心静脈圧(CVP)の上昇に伴う静脈ドプラ波形の変化。CVPが上昇すると(白抜き矢印)、下大静脈(IVC)/肝静脈(HV)、静脈管(DV)、臍帯静脈(UV)の典型的な変化を記す。

表12. Cardiovascular profile score*

カテゴリー	サブスケールポイント		
	2点	1点	0点
胎児水腫	なし	腹水or胸水or心嚢水	皮膚浮腫
心拡大 (CA/TA比)	0.2 - 0.35	0.35 - 0.5	< 0.5 or < 0.2
心機能	正常二相性心室流入波形、右室と左室短縮率 > 0.28	汎収縮期三尖弁逆流 or 右室と左室短縮率 < 0.28	汎収縮期三尖弁逆流 or 僧帽弁逆流、dp/dt < 400 or 単相性心室流入波形
静脈ドプラ波形	非拍動性の臍帯静脈 and 正常な静脈管	非拍動性の臍帯静脈 and 静脈管の陰性A波	拍動性の臍帯静脈
動脈ドプラ波形	臍帯動脈の拡張期前方血流	臍帯動脈の拡張末期血流の途絶	臍帯動脈の拡張末期逆行性血流

CA, Cardiac area; TA, thoracic area.
Mäkikallioら⁸⁸の許可を得て翻訳。

(表記: 島袋篤哉)

*5つのカテゴリー全ての合計でスコア化；10点が最高点、0点が最低点。

i. 胎児心機能評価のための画像診断ツール

包括的な心機能評価項目を表 10 に示す。心機能障害が疑われる胎児の初回画像診断において、胎児水腫やその他の所見の有無を評価することが重要である。心胸郭面積比で計測される心臓全体の大きさは、胎児の血行動態変化の兆候である可能性がある⁸³。2D および / または M モード心エコーによる心室の大きさと機能評価を行うべきである。房室弁流入波形パターン⁶⁵は拡張能障害を示し、カラードプラまたはパルスドプラで画像化された房室弁逆流は収縮能障害を示す可能性がある。Doppler myocardial performance index (MPI/Tei-index) は、収縮期と拡張期の両方の時間間隔を組み込むことで、総合的な心室機能評価を行う (図 19)。静脈ドプラ血流パターンは、胎児の心機能が悪化するにつれて、心房収縮期の逆行性血流速度の増加を示すようになる (図 20)。この逆行性 A 波の大きさは、血管サイズ、血管を通る臍帯血液量、胎児のアドレナリン状態にも影響される。静脈ドプラの逆行性 A 波は、洞調律以外では信頼性がない。

パルスドプラ法は、ヒト胎児の循環をより詳しく実態を知るために、右室と左室の一回拍出量と心拍出量を定量化するために使用することができる^{84,85}。以下の公式を使用して、半月弁輪径と弁直上のドプラ波形をトレースした血流速度の時間速度積分値 (VTI) から一回拍出量を算出できる。

$$\text{一回拍出量} = [(0.785 \times \text{半月弁輪径 (cm)}^2) \times \text{VTI (cm)}]$$

胎児循環は並列循環であるため、通常、両心室からの合計した心拍出量を使用される。胎児の正常総心拍出量は 425ml/min/kg (正常範囲 225-625ml/ml/min/kg)⁸⁵ である。妊娠週数の標準データが発表されており⁸⁵、高心拍出量状態での転帰を予測することができる⁷³。

DTI 組織ドプラ

胎児画像診断で日常診療において DTI を用いることの有効

性は確立していないが、胎児心機能と胎児心拍リズムの評価に使用できる。DTI での e' 波、a' 波、s' 波の流速、等容弛緩・収縮時間間隔、右室と左室の Tei index と E/e' 比の正常値が報告されている^{86,87}。

Cardiovascular profile score

Cardiovascular profile score は心血管の状態の総合的な計測であり、複数の胎児心血管所見から最高得点を 10、最低得点を 0 とする累積スコアである (表 12)。このスコアは、双胎間輸血症候群⁹⁰、胎児高心拍出量状態^{73,74}、胎児発育不全⁸⁸、非免疫性胎児水腫^{75,83} など、いくつかの疾患における胎児心血管の障害の程度を説明するために使用されてきた⁸⁹。この指標は、心筋障害の程度の時間的な変化を説明し、追跡するのに有効であろう。

ii. 胎児における心血管系障害の種類

心血管系に障害をもたらす可能性のある胎児異常を評価する時に、どのタイプの血行動態異常が主に関与しているのか、そして胎児心臓がこれらの変化にどのように順応するのかを考慮することが有用である。心機能障害のリスクのあるすべての胎児で収縮能・拡張能を完全に評価するべきであるが、特定の病態に特異的な血行動態異常を理解することで、臨床医は血行動態異常の程度を評価する上で最も有用な胎児心機能パラメータをターゲットにすることができる。それぞれの胎児の病態における具体的な心エコー所見について十分に論じることは本ガイドラインの範囲外であるが、各病態における予後を予測する所見を理解し、記述することが重要である。代表的な病態を表 11 に示す。

iii. 追加画像：心外ドプラと補助 / 高度技法

何らかの異常がある胎児の心血管機能評価には、臍帯動脈と中大脳動脈の両方の血流パターンのパルス波ドプラ評

価を含めるべきであるが、これは産科スキャン中または胎児心エコー検査中に施行することができる。心血管系に異常のある胎児では、代償機構として心拍出量の再分配（いわゆる脳保護）が起こることが示されており、脳血管抵抗が減少することが証明されている。この現象は、胎児発育不全⁷⁶、高心拍出状態⁹¹、双胎間輸血症候群⁷⁸で証明されている。これらの変化は静脈血流パターンの変化に先行する可能性があり、したがって胎児心機能障害の重要な初期徴候である可能性がある。心機能障害がある時は、中大脳動脈の収縮期のピーク血流速度も測定し、妊娠週数の正常値と比較し、胎児貧血を除外するべきである⁹²。

DTI や心筋ストレインといった他の先進的な評価法も報告されている。機能評価や予後予測におけるこれらの評価法の有用性はまだ不明であり、その使用は主に研究用途に限定されている。

キーポイント

- 収縮能、拡張能の定性評価は、胎児心エコー検査の一環として行われる必要がある。これには、房室弁流入血流の2D画像、カラー画像およびパルスドプラ、房室弁逆流(存在する場合)、静脈管のパルスドプラが含まれる。
- 心機能や心拍出量に異常が疑われる場合、心臓外異常所見を認める場合、または次のような異常を認める場合(腔水症、異常な2D画像所見、異常な静脈ドプラ波形など)は、心機能の定量評価を行う必要があり、継続的な測定も必要となる。
- cardiovascular profile scoreは、心機能障害の程度の経時的な変化を数値化して記録するのに有用と考えられる。

(訳:百木恒太)

C. 構造的な疾患

i. 単心室と動脈管依存性の評価

単心室型(SV)CHDは四腔断面像で異常があるため、ルーチンのエコースクリーニングで頻りに検出される。このためほとんどの患者が出生前に診断される⁹³。単心室型CHDで最もよくみられる形態はHLHSで、発生率は生児出生1000人あたり0.26人である¹³。他の単心室型CHDには右心低形成症候群(生児出生1000人あたり0.22人)と単心室接続(univentricular AV connection)、これは房室接続が完全に一方の心室、または大部分が一つの心室に接続する心形態異常の一群で両房室弁左室挿入、単一房室弁挿入(左側または右側房室弁閉鎖を伴う)、共通房室弁挿入(主心室を伴う房室中隔欠損)を含む、とがある。単心室型CHDは最も複雑な先天性心疾患の一群であり、その全てが最終的に上下大静脈—肺動脈吻合(“フォンタン”)循環に至る一連の姑息手術を必要とする。このセクションでは、分娩室や新生児の管理にどのような画像が必要とされるかだけでなく、診断や予後に関する家族カウンセリング

に不可欠な全ての単心室型CHDに対する共通の画像アプローチについても概説する。

一般的な画像診断のアプローチ

構造的に正常な心臓における胎児心エコー検査と同様に、内臓心房位、体静脈接続、房室接続、単心室の形態と機能、胎児心拍数とリズムを評価すべきである。重要な合併所見を同定するために、胎児心エコーによる単心室型CHDの描出には区分診断法が推奨される。

静脈接続

体静脈や肺静脈の接続と心房位/形態の異常は姑息術の外科的アプローチや転帰に関連してくる場合があることから、必ず評価すべきである。体静脈については、肝部下大静脈離断(と肝静脈の心房への直接接続)と両側上大静脈の有無について評価を行う必要がある。肺静脈還流異常が外科的アプローチと転帰に著しい影響を及ぼすことを考慮すると、肺静脈の接続は評価すべきである⁹⁴。HLHSにおいては、左房圧上昇を検出するために肺静脈ドプラとその順行性/逆行性VTIの比率を用いる(図21)。緊急介入の必要性を予測する特異度と感度を向上させるために、胎児HLHSに対して妊娠第3三半期に肺血管反応性の評価目的で母体酸素負荷試験を行う施設もある。肺血管反応性の欠如(肺動脈 pulsatility index 低下が10%未満)⁹⁵は、新生児の血行動態の不安定性や出生後の緊急心房中隔閉鎖の必要性と関連があることが示されている。

房室接続

単心室型CHDでは三尖弁または僧帽弁の低形成か閉鎖、あるいはアンバランスな共通房室弁(主に一侧の心室に接続する;図22)があるかもしれない。房室弁のサイズを計測し(表13)、弁逆流の程度をカラードプラで評価する。著しい房室弁逆流は胎児well-beingと出生後の単心室姑息手術の転帰の両方に影響しうる⁹⁹。

心室大血管接続

単心室病変では種々の心室大血管関係に様々な程度の肺動脈または大動脈の狭窄が合併する。したがって、(両)大血管の位置関係(正常、大血管転位型、malposition型*)、開存性、サイズ、血流方向を含めて流出路を十分に描出することが単心室型CHDの胎児では必須である。大動脈弁狭窄または閉鎖の患者では上行大動脈の内径を測定すべきである。大動脈弓や動脈管弓の逆行性血流はおそらく出生後のプロスタグランジン点滴の必要性を示唆する最も強力な指標であるため、3VV、3VT、矢状断面におけるこれら動脈弓のカラードプラ画像は必要不可欠である¹⁰⁰。大動脈弁あるいは肺動脈弁低形成の胎児では妊娠中に弁

狭窄が進行しうるため、弁と大血管について血行動態評価を継続して行く必要がある（表 13 と 14）。

* 翻訳者注釈：malposition とは、大血管の位置異常はあるが、心室と大血管の連結関係は正常（心室—大血管一致）となる特殊な解剖形態を指す（代表例として解剖学的修正大血管位置異常）。

リズム、機能と形態

臨床診療では機能は定性的に評価されているが、短縮率、三尖弁輪や僧帽弁輪移動距離、sphericity index を含む定量的方法が報告されている¹⁰⁴。ストレインやストレインレートといった心筋イメージング法によりさらに定量的な心室機能が得られるかもしれないが、現在のところ臨床でルーチンに使用されていない¹⁰⁵。徐脈性不整脈（例えば、完全房室ブロック、洞機能不全）は左側相同や房室接続不一致と関連がある。この組み合わせは予後不良で子宮内死亡の高いリスクとなる¹⁰⁶。

キーポイント

- 単心室疑い例においては、合理的な予後予測をする前に徹底した胎児心エコー検査を施行しなければならない。
- 心房中隔、動脈管（存在する場合）、大動脈峡部（存在する場合）における血流方向とあらゆる血流制限について描出が必要である。
- カウンセリングや出生後管理計画のため、体静脈と肺静脈の解剖学的構造の描出を行うべきである。
- 房室弁径または面積の測定とカラードプラによる房室弁逆流の程度の評価を行うべきである。
- HLHS（と左房流出障害を有するバリエーション）の胎児では、出生後の緊急介入リスクを決定するために肺静脈の順行性/逆行性VTI比率を胎児心エコー評価毎に測定し、出産予定日間近に最終測定を行うべきである。
- HLHS（と左房流出障害を有するバリエーション）では、肺血管反応性を評価するために特定の症例で妊娠第3三半期後期に母体酸素負荷試験が考慮されてもよい。

（訳：鳥越司）

ii. 複雑な房室結合

房室接合に影響を及ぼす病変は、孤立したものである場合（21トリソミーを含む染色体異数性関連が多いが）もあれば、非常に複雑、かつ複数の関連した構造異常と共に見つかる場合もある¹⁰⁷。房室接合領域は“心交差（crux）”と呼ばれ、心房と心室の解剖学的結合部である。通常、左側房室弁である僧帽弁は二弁構造で、それぞれの弁は腱索を介し、左室自由壁に存在する2つの独立した乳頭筋と結合している。右側房室弁である三尖弁は、その付着部位は三葉ともに僧帽弁よりもわずかに心尖部方向に位置し、腱索付着部位は心室中隔面を含む右室全体に広がる。四腔断面像では、心交差や房室弁形態、また心室中隔欠損孔や流出

路の異常の有無に関する最適な画像が得られるが、異常が示唆される場合は追加の描出が必要となる。房室弁の形態・形成異常を持つ先天性心疾患は、心室の不均衡や、それに伴う心室中隔欠損、流出路あるいは大血管の發育不全などが高頻度で認められるため、単心室修復が必要となることがある。

一般的な画像診断のアプローチ

房室弁形態異常がある場合は、胎児心の構造について全体評価が必要で、心室サイズやその機能評価、各心室に対する房室弁バランス評価は不可欠である。内臓位の確認に引き続き、四腔断面像での評価はこれらの欠損を的確に評価するための出発点として最適である。この像では、房室弁の形態と弁尖の挿入点、ならびに腱索の分布と挿入を明確に診断するため、房室中隔をより垂直に描出する様に注意する必要がある。心室ループと配列を決定する。房室弁輪径は拡張早期に機能的弁輪（ヒンジ部）で計測する。流出路と大血管異常はこのグループの異常としては一般的であるため、流出路と大血管の解剖学的構造、サイズ、および開存性を確認するため、頭側方向への連続描出は不可欠である。胎児胸郭の矢状断により、房室弁形態の短軸像や腱索の付着、乳頭筋の配置と形態について最も容易に描出することができる（図 23）。異常な房室弁流入あるいは逆流については、カラードプラ法で評価する必要がある。流入波形をパルスドプラ法で評価することは不可欠である。しかし、胎児循環では血流の再分配が可能であるため、狭窄弁の重症度は流入波形の最大血流速度では過小評価される可能性がある。そのため、右側房室弁疾患における弁輪径、左側房室弁閉塞における心房レベルでの左右短絡のような血行力学的影響を記録しておく必要がある。

表13. 一般的な胎児先天性心疾患における病変の疾患に特異的な解剖と生理及び機能評価の手引き

分類	疑う所見	一般的な静脈系のバリエーション	特異的な房室弁の問題	流出路画像	追加計測	その他
病変	主な観察事項					
単心室または心室の不均衡 (Unbalanced AVSD) (右または左優位)	疑う所見 胸部横断像で明らかに左右対称な2つの心室を認めない	一般的な静脈系のバリエーション 上大静脈(SVC)と下大静脈(IVC)、原始的な奇静脈系、肝静脈結合との分離、TAPVR	特異的な房室弁の問題 共通房室弁逆流; 進行性の可能性あり 房室弁接合部のen face画像が必要	流出路画像 房室-大血管結合を定義 低形成心室の流出路狭窄または閉鎖の可能性あり; 連続的な評価が必要	追加計測 左右房室弁の弁輪径及びエリアの計測(図23) Cohen index AVVI 右室/左室流入路角(RV/LV inflow angle)文献96	その他 均衡な房室弁の評価には下記参照("共通房室弁") 右側または左側相同/内蔵縫位を考慮
不均衡型房室中隔欠損 (Unbalanced AVSD) (右または左優位)	AVSDの存在 単一房室弁±一次孔欠損±流入路心室中隔欠損(VSD)	一般的な静脈系のバリエーション 上大静脈(SVC)と下大静脈(IVC)、原始的な奇静脈系、肝静脈結合との分離、TAPVR	特異的な房室弁の問題 共通房室弁逆流; 進行性の可能性あり 房室弁接合部のen face画像が必要	流出路画像 房室-大血管結合を定義、大血管転位の可能性 解剖学的右室からの流出路の弁下または弁狭窄の可能性; 大動脈弓-動脈管弓血流を観察し動脈管依存性の可能性を評価	追加計測 左右房室弁の弁輪径及びエリアの計測(図23) Cohen index AVVI 右室/左室流入路角(RV/LV inflow angle)文献96	その他 均衡な房室弁の評価には下記参照("共通房室弁") 右側または左側相同/内蔵縫位を考慮
三尖弁閉鎖(TA)	房室弁結合の欠如、小さい右室、VSD	一般的な静脈系のバリエーション 両側SVC 生理学的DVの逆行性A波	特異的な房室弁の問題 僧帽弁逸脱、拡大または逆流	流出路画像 房室-大血管結合を定義、大血管転位の可能性 解剖学的右室からの流出路の弁下または弁狭窄の可能性; 大動脈弓-動脈管弓血流を観察し動脈管依存性の可能性を評価	追加計測 VSDの径を二つの直交断面で計測	その他 右室流出路への血流が阻害され、VSDの狭窄は進行しうる(肺動脈狭窄、大動脈縮窄を引き起こす)
左心低形成症候群(HLHS)	四腔断面で小さな左室と僧帽弁及び大動脈弁狭窄または閉鎖を合併	一般的な静脈系のバリエーション 両側SVC	特異的な房室弁の問題 右室機能低下を伴う三尖弁逆流(TR)が増悪した場合、胎児死亡と出生後死亡のリスクが上昇	流出路画像 大動脈弁の開閉性、上行大動脈、弓部大動脈の太さの評価 カラドプラー 肺動脈弁の観察 弓部大動脈弓遠位の血流方向	追加計測 上行大動脈径の計測、ノード手術後の転帰を予測できる可能性あり文献97	その他 心臓間交通狭窄の評価-肺静脈ドブラ VTI 横行/逆行比<3 不十分な左房の出口と新生児期の緊急心臓中隔裂開術の可能性を予測文献98
両房室弁左室挿入(DILV)	両房室弁が解剖学的左室に開口、四腔断面で"大きな"VSDまたは心室中隔完全欠損	一般的な静脈系のバリエーション 両側SVC	特異的な房室弁の問題 各々の房室弁輪径(一方の弁は狭窄または閉鎖)、および弁逆流の計測、房室弁は流出路腔にまたがっている可能性	流出路画像 心房-心室および房室-大血管結合を確認(D-またはL-ループの心室、DORV)弁下または弁狭窄に關して解剖学的右室流出路の開閉性を評価	追加計測	その他 L-ループの心室では完全房室ブロックのリスクがある。 左側房室弁が低形成または閉鎖している場合、心臓中隔欠損が十分かどうか評価。
複雑な房室接合異常	四腔断面においてCruxでオフセットのある2つの精羅に分離した房室弁が確認できない 単心室か二心室か混同する	一般的な静脈系のバリエーション	特異的な房室弁の問題	流出路画像	追加計測	その他
共通房室弁、AVSD	Cruxでオフセットを認めないか房室弁が同じレベルにある、大きな心房かVSD	一般的な静脈系のバリエーション 両側SVC、IVC離断、TAPVR	特異的な房室弁の問題 形態、バランス、逆流; 乳頭筋の構成	流出路画像 正常大血管位または大血管転位、弁下狭窄または弁低形成、動脈管または大動脈弓の逆行性血流	追加計測 Cohen index AVVI RV/LV inflow angle文献96	その他 特に検索しなければ追加のVSDを見逃す可能性あり
房室弁交叉 (Crisscross hearts)	二つに分割された房室弁だが、同一断面で確認不可 単心室か二心室か混同する(横断像で右室または左室が短縮する)	一般的な静脈系のバリエーション 内臓位の異常 両側SVC	特異的な房室弁の問題 TRまたは僧帽弁逆流(MR)、straddling、騎乗(overriding)	流出路画像 注意深くつながりを決定する。 DORV/d-TGA-TGAの可能性 L-ループの場合、流出路狭窄の可能性	追加計測 房室弁輪の大きさ	その他 出生後の生理学的変化 画像診断が関係でなくつながりを定義することに特に注意を向けられなければ予測することは困難である
一側房室弁両室挿入(Straddling valves)	四腔断面でVSDまたは大動脈騎乗を認める	一般的な静脈系のバリエーション 両側SVC	特異的な房室弁の問題 大きさ、逆流、straddlingや腱索の分布の程度	流出路画像 D-とL-ループの心室 房室ブロック、弁下及び弁狭窄、大動脈の位置異常	追加計測	その他 もし左の房室弁が低形成なら、左房圧上昇のリスクあり
僧帽弁狭窄; パラシュート、低形成	右室>左室 非対称	一般的な静脈系のバリエーション LSVC 大動脈狭窄、縮窄	特異的な房室弁の問題 形態、乳頭筋スコア計測	流出路画像 VSDが存在し通常の大ささと血流の大動脈を認めた場合DORVを考慮する	追加計測 卵円孔の大きさ、肺静脈 横行/逆行血流比	その他 卵円孔の血流方向が僧帽弁が十分かどうかの判断に重要
通常の四腔像における流出路病変	軸異常(<30° または>60°) 左室流出路像異常または取得不可 異常な3VV	一般的な静脈系のバリエーション	特異的な房室弁の問題	流出路画像	追加計測	その他
病変	主な観察事項					
フォロー四徴症(TOF)	異常な軸または左室流出路、VSDと騎乗した大血管、異常な3VV	一般的な静脈系のバリエーション 両側SVC、大動脈弓下無名静脈 右大動脈弓 血管輪 大動脈肺動脈窓	特異的な房室弁の問題 稀な僧帽弁または三尖弁異常とAVSDとの関連	流出路画像 3VV:細い径の肺動脈 Tracheal view:動脈管の有無と血流方向 動脈管欠損 肺動脈枝の連続性	追加計測 肺動脈分枝、肺動脈弁輪、漏斗部の計測 主要体肺動脈側副血管	その他 在胎28週の動脈管血流方向による新生児期の介入を予測 大動脈/肺動脈弁輪径比<0.6、肺動脈弁輪径のZスコアが-5未満で動脈管欠損の場合新生児期に介入の必要性が予測される文献119
総動脈幹遺残(共通動脈幹)		一般的な静脈系のバリエーション 両側SVC 右大動脈弓血管輪 大動脈弓下無名静脈	特異的な房室弁の問題 TR、MR	流出路画像 大動脈または肺動脈優位、単一または2本の動脈弓または大動脈離断(タイプ) 肺動脈の起始	追加計測 総動脈幹弁の血流速度または逆流 近位部肺動脈分枝口径	その他 右側大動脈弓の場合、>50%で22q.11.2欠失のリスクがある
両大血管右室起始(DORV)		一般的な静脈系のバリエーション 両側SVC	特異的な房室弁の問題 大きさ、逆流、僧帽弁の右室へstraddling 三尖弁のstraddling 流入部VSD AVSD 房室弁-短軸または矢状断面画像で最もよく描出される	流出路画像 正常関係または大血管転位、弁下狭窄または弁低形成、動脈管または大動脈弓の逆行性血流、大動脈肺動脈窓、肺動脈分枝の開閉性と連続性	追加計測 VSDと大血管の関係 左室と大動脈の経路の確認、VSDの大きさと二心室修復を妨げる房室弁の付着部位	その他 心室のループ、関係と低形成

完全大血管転位(d-TGA)	異常な3VV左室流出路像の異常,並列な流出路	なし	VSDを伴うd-TGA±肺動脈狭窄straddlingしたあるいは異常な僧帽弁(僧帽弁クレスト)を認めることがある	大動脈及び肺動脈弁は正常の大きさであることが多い。大動脈低形成の場合は三尖弁低形成を伴い、肺動脈弁は二尖弁の可能性はある	卵円孔の大きさ(矢状断で最もよく観察される) Septal excursion index文献143	通常,大動脈弁が正常より大きい
修正大血管転位(i-TGA)		なし	四腔断面で異常なcross三尖弁の位置異常TRを認めることが一般的で予後に影響を与える	肺動脈または肺動脈弁下狭窄の評価 大動脈弓低形成	房室伝導時間 VSDの有無と大きさ	異常な軸,meso-またはdextroposition 房室ブロックの継続的な観察
進行性の半月弁狭窄	3VV異常,四腔断面の左右差					
病変	主な観察事項	一般的な静脈系のバリエーション	特異的な房室弁の問題	流出路画像	追加計測	その他
大動脈狭窄	左室流出路断面で収縮期に肥厚した弁が確認できる,上3VVで拡張した上行大動脈,四腔断面で左室肥大または拡張/機能低下	肺静脈のドブラで心房収縮期に逆流	僧帽弁低形成,アーケードを含めた異常MRの流速は左室収縮期圧と機能を評価するのに使用できる	大動脈弓,弓部大動脈の逆行性血流により重度の狭窄が予測される,重度の左室機能障害の場合,大動脈弁のドブラは重症度を反映しない可能性あり	大動脈弓と峡部(大動脈縮窄症のリスク) 僧帽弁の流入時間 MRのピーク速度(存在すれば)	卵円孔の血流方向を評価 心房中隔の制限による左房圧上昇の評価
肺動脈狭窄	右房拡大を伴う異常な四腔断面像,右室<左室サイズ,機能低下を伴う右室肥大,3VVで正常のように見えるが動脈管/主肺動脈のカラードプラが逆転している	体静脈の逆行性A波が増加することが一般的	三尖弁輪径,バルスドブラによる三尖弁の流入時間 カラードプラによるTR,軽度 類洞交通のリスクが低い	動脈管の解剖 動脈管挿入部の異常による左肺動脈狭窄,流出路の解剖 (円錐部の狭窄/閉鎖) 動脈管血流の逆行は動脈管依存を示唆する	肺動脈分枝径 TRのピーク速度(存在すれば)	低速のカラードプラで自由壁や中隔にある冠動脈瘻"類洞(Sinusoids)"の観察
Ebstein病または三尖弁異形成	右房拡大と心拡大,異形成またはテザリングした中隔尖±後尖の位置異常 房室間溝レベルの"弁輪"を行き来する血流	IVC,DVと膈帯静脈(UV)の拍動で逆行性A波が増高	三尖弁輪径により進行を予測 TRのピーク速度も予測可能	肺動脈狭窄または閉鎖,機能的閉鎖,PR 肺動脈分枝の低形成 動脈管の短縮方向 大動脈縮窄症との関連は稀	連続した以下の計測: 三尖弁輪,三尖弁逆流のピーク速度, 肺動脈血流,肺動脈弁逆流, 左室機能と膈帯動脈および中大脳動脈のドブラ	
肺動脈弁欠損(APVS)	TOFとの関連または単独 弁葉が低形成でカラードプラで血流が行き来する低形成な肺動脈弁輪 主肺動脈及び肺動脈分枝の拡大 右房及び右室の拡大	右房圧上昇を伴った下大静脈,静脈管の逆行性A波を認めるかもしれない	TRの評価と右室の収縮期圧/機能評価のためにTRの流速をバルスドブラ及び連続波ドブラで評価	典型的には,動脈管は欠損しているが予後に影響するため有無を評価すべき	連続した以下の計測: 肺動脈分枝の太さ,両心室の機能 心胸部比,UV及びMCAのドブラ	
大動脈弓の異常	3VVまたは3VT異常					
病変	主な観察事項	一般的な静脈系のバリエーション	特異的な房室弁の問題	流出路画像	追加計測	その他
大動脈縮窄	右室>左室の不整合,上行大動脈が上大静脈より細い, 細い弓部及び下行大動脈/大動脈峡部	LSVCが冠静脈洞へ	僧帽弁の解剖,心房中隔の血流方向	大動脈弁狭窄,大動脈二尖弁	大動脈峡部	偽陽性および偽陰性率は非常に高い
血管輪	3VTでは気管の左側で"V"字ではなく食道と気管を取り囲んで"U"字になっている	なし	なし	鎖骨下動脈異常起始,重複大動脈弓を除外	必要に応じて	気管の異常,気管輪のリスクが上昇
動脈管瘤	妊娠後期,異常な3VV, 3VT,または矢状断の大動脈像で拍動性,蛇行を伴う		なし	なし	大動脈峡部 最も太い部分の動脈管径	一般的に正常変異 新生児では臨床的な関係はない

Ao: 大動脈, AVSD: 房室中隔欠損, AVVI: 房室弁指数, CTR: 心胸部比, DORV: 両大血管右室起始, DV: 静脈管, LA: 左房, LSV: 左上大静脈, MCA: 中大脳動脈, PA: 肺動脈, PV: 肺動脈弁, RA: 右房, TAPVR: 総肺静脈逆流異常, この一般的な情報は包括的なものではなく, 先天性心疾患における胎児心臓の解剖学と生理学に関する病変別の文献に取って代わるものではない。

(表訳: 眞田和哉)

表14. 胎児性心疾患が形成される機序と様式

病態	病態に関連する心疾患	病変の進展
房室弁・半月弁/流出路の狭窄	<ul style="list-style-type: none"> ・大動脈弁狭窄 ・純型肺動脈閉鎖 ・総動脈幹弁狭窄を伴う総動脈幹遺残 ・僧帽弁/三尖弁狭窄 ・ファロー四徴症 ・その他の円錐中隔異常 ・大動脈縮窄 ・Ebstein病/三尖弁異成 (機能的肺動脈閉鎖を含む) 	<ul style="list-style-type: none"> ・心内構造異常の重症度が高まる ・流出路狭窄に起因する心室機能障害への進展 ・進行性心室拡大 (房室弁狭窄では想定されない) ・進行性心室低形成 ・半月弁狭窄における大血管拡張または低形成の進行 ・流出路狭窄に伴う房室弁逆流の進行
房室弁/半月弁逆流	<ul style="list-style-type: none"> ・Ebstein病/三尖弁異形成 ・肺動脈弁欠損 (APVS) ・大動脈または肺動脈弁逆流 ・総動脈幹弁逆流 ・房室弁逆流に伴う高度な半月弁狭窄 	<ul style="list-style-type: none"> ・心不全・胎児水腫・子宮内胎児死亡の可能性 ・肺動脈弁逆流に動脈管開存を伴うとCircular shuntや胎盤盗血に至る可能性あり
心室弁、大血管、肺動脈分岐大動脈弓の低形成	<ul style="list-style-type: none"> ・高度半月弁狭窄 ・房室弁閉塞を伴う円錐中隔異常 ・大動脈縮窄 	<ul style="list-style-type: none"> ・構造的な心疾患の重症化
卵円孔狭窄	<ul style="list-style-type: none"> ・完全大血管転位 ・左心低形成症候群 ・重症左室流出路・大動脈弁狭窄 ・単独病変 (他の心疾患を伴わない孤立症例) 	<ul style="list-style-type: none"> ・肺うっ血やナツメグ肺の進行 ・出生後低酸素、緊急の心房中隔裂開術を要する左房圧上昇(HLHS) ・単独病変の場合には、出生前左心系が小さく見え、出生後は無症状ということもある
動脈管狭窄または動脈管瘤	<ul style="list-style-type: none"> ・シクロオキシゲナーゼ阻害薬/非ステロイド性抗炎症薬、類似した成分を持つ食品やハーブ茶による単独の動脈管狭窄 ・先天性心疾患に合併することは稀 ・動脈管瘤は35-40週の全胎児の1-2%に発症 	<ul style="list-style-type: none"> ・孤立性動脈管狭窄は右心不全や胎児水腫、出生後の新生児遷延性肺高血圧症と関連することがある¹⁰¹ ・動脈管狭窄は高リスク完全大血管転位を含む重症先天性心疾患において致命的となることがある ・大半の動脈管瘤は自然閉鎖し、破裂や圧迫のリスクは低い、結合組織疾患合併の報告もある。
腫瘍退縮・増殖	<ul style="list-style-type: none"> ・横紋筋腫・奇形腫・その他 	<ul style="list-style-type: none"> ・腫瘍の自然経過、心室充満や機能・不整脈等に依存する(例えば横紋筋腫は妊娠中期に拡大するが、32週以降退縮傾向となる)
心腔拡大	<ul style="list-style-type: none"> ・弁逆流 ・高心拍出量 ・心室機能障害 	<ul style="list-style-type: none"> ・疾患の重症度を反映し、反対側心室を圧迫すれば拡張末期圧上昇と低心拍出量をきたす ・上室性・心室性不整脈 ・肺低形成のリスク
心室機能障害	<ul style="list-style-type: none"> ・原発性心筋疾患 ・容量負荷を伴う先天性心疾患 ・両側流出路障害 ・不整脈 	<ul style="list-style-type: none"> ・心不全・胎児水腫・子宮内胎児死亡に進展するリスクを持つ重症度の高い心疾患
心不全	<ul style="list-style-type: none"> ・心室前負荷の不均衡分布を伴う心室機能障害 ・重篤な容量または圧負荷 ・不整脈 ・心臓への圧迫 	<ul style="list-style-type: none"> ・より重篤な心疾患・胎児水腫・子宮内胎児死亡
先天性心疾患に合併する不整脈	<ul style="list-style-type: none"> ・Ebstein病や三尖弁異形成を含むリスクの高い病態 ・心房や心室の拡張性病変 ・心臓腫瘍 ・心筋症 	<ul style="list-style-type: none"> ・先天性心疾患や心筋症に合併した場合にはより重症化しやすい
心室中隔欠損の縮小	<ul style="list-style-type: none"> ・通常孤発性の心室中隔欠損や筋性部心室中隔欠損を示すが、他の先天性心疾患でも起こりうる 	<ul style="list-style-type: none"> ・重症度の軽減や心疾患の改善^{102, 103}

(表訳: 齋木宏文)

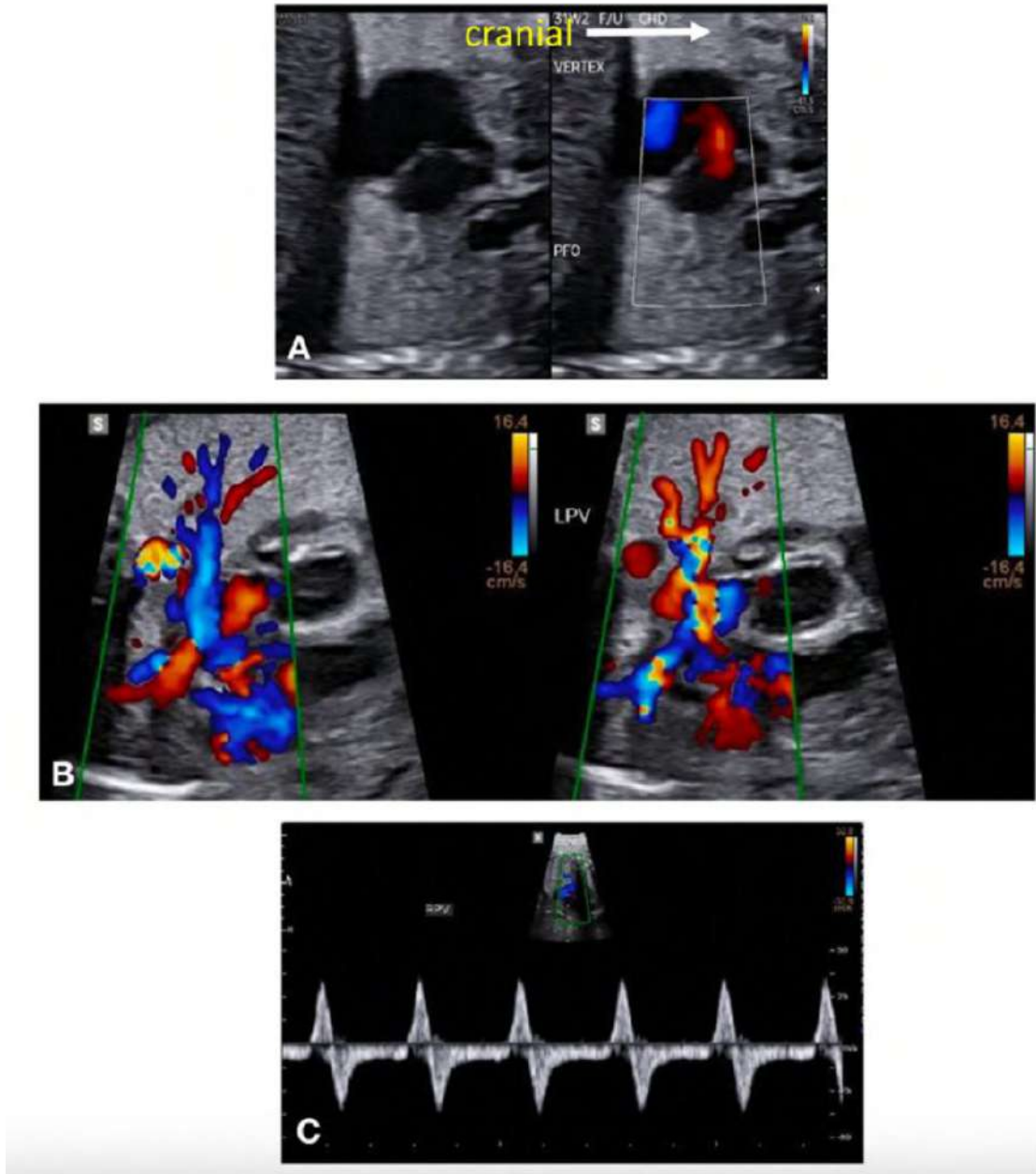


図21 左心閉塞疾患胎児における心房中隔狭窄の重症度評価

(A)心房中隔を通過する左右シャントが描出される。

(B)肺静脈拡大と両方向性血流が描出される。

(C)パルスドプラでは、中等度の左心房圧上昇に伴う異常な両方向性血流が描出される。

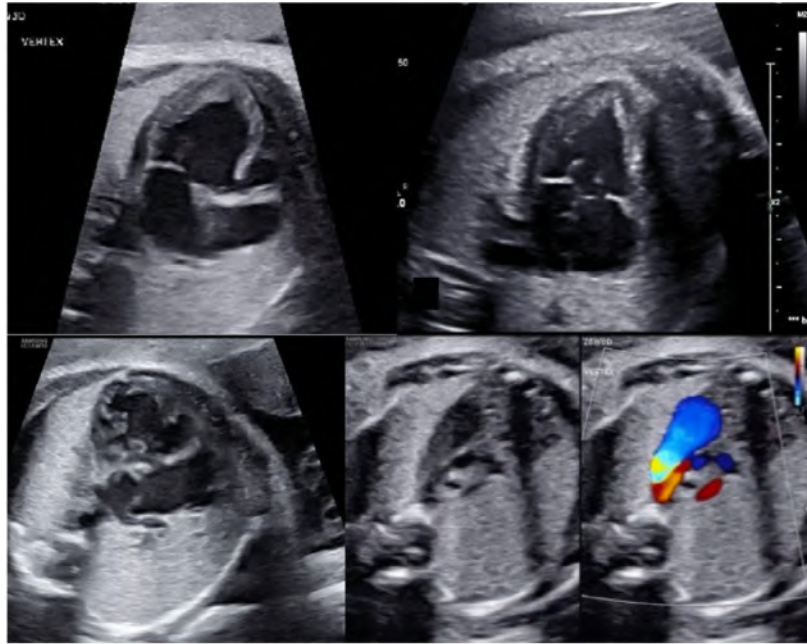


図22 四腔断面像とThree vessel trachea viewにより描出した単心室症例。Three vessel trachea viewはカラードプラの有無を提示した。ビデオ10を参照(www.onlinejase.com)

房室中隔欠損症

一般的な房室結合あるいは房室弁欠損は四腔断面像で描出される。弁閉鎖時に、右側房室弁中隔尖が左側房室弁前尖と同じレベルに位置するという異常な crux(心交差)に注意する(図 23,24)。この所見があれば、左側房室弁 cleft(裂隙)や開口部、心房中隔一次孔欠損、および流入部心室中隔欠損について評価する必要がある。2D またはカラーフローイメージングにより、弁が心室サイズの不均衡の有無に関わらず、いずれかの心室に優位に配置されている場合、拡張期の傍矢状断像から各心室に配置された共通房室弁の面積を測定し(図 23)、左弁面積 / 右弁面積として AV-valve index を算出するか、または心尖部四腔断面像から右室 / 左室流入角を測定することができる(図 24)。流出路については、円錐中隔や弁下線維組織、あるいは房室弁、付属組織による閉塞所見の有無について評価が必要である。

先天性僧帽弁異常

僧帽弁異常がある場合、左心室を流れる血流の減少や、卵円孔を流れる血流の逆行が生じることがある。僧帽弁と心房中隔の2次元画像とカラードプラによる血流評価を行い、同時に左房圧上昇を評価するため肺静脈血流のパルスドプラ評価を行う。孤立性僧帽弁異形成や、“アーケード”僧帽弁は、著しい僧帽弁逆流を引き起こす異常であるが、僧帽弁逆流はいかなる程度であっても異常所見である。僧帽弁逆流がある場合、左室流出路閉塞性疾患の合併について考慮する必要がある。

Straddling/Overriding AV Valves and Crisscross Heart

房室弁の Straddling とは、腱索が心室中隔をまたいで、反対側の心室壁または乳頭筋に接続するときに用いられる用語である。また房室弁の騎乗は、弁輪が解剖学的に心室中隔をまたぎ、弁が両心室に開口しているという特徴がある¹¹²。房室交差またはねじれた房室結合では、2つの房室弁が互いに交差し、通常は右側心房が左側心室に開口し、左側心房が右側心室に開口する。さらに心室ループは房室一致、あるいは房室不一致の場合もある¹¹³。房室不一致では、ほとんどの場合心室中隔欠損が存在し、高率で房室弁が欠損孔をまたいでいる。2D、カラードプラ、パルスドプラ心エコー法を組み合わせることで複数の断面を用いて弁を描出し、弁輪径・弁機能・付着物を注意深く評価することが診断に必要である(図 25)。房室弁の Straddling または騎乗がある場合、心室中隔欠損の外科的閉鎖術は不可能であり、姑息的な単心室修復が必要となることがある。

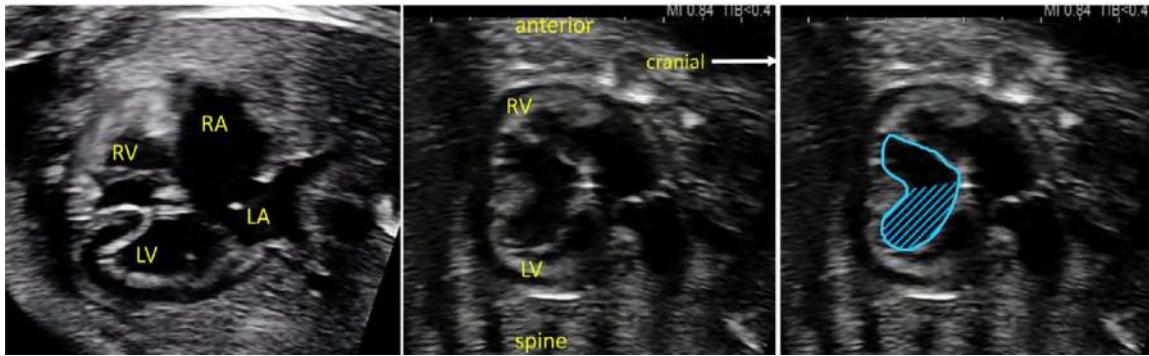


図23 房室中隔欠損における不均衡の定量評価。拡張期の傍矢状断面からそれぞれの心室に配分された共通房室弁口面積を計測することにより、AVVI (AV-valve index)を計測することができる。使用する式にもよるが、約2:1またはそれ以上の比率は単心室修復の必要性が示唆される。

LA: 左心房、LV: 左心室、RA: 右心房、RV: 右心室。

キーポイント

- 房室弁異常がある場合、房室弁バランスだけでなく、心室の大きさや心機能評価も含めて、胎児心構造について精査する必要がある。
- 房室接合部の異常が疑われる胎児では、弁や腱索とその挿入について、解剖学的に詳細な評価が必要となる。そのために、非標準断面やen face画像を使用すべきである。
- 房室弁の狭窄、逆流、心房中隔や動脈管における血流の方向について、検査毎に完全な胎児心のドブラ評価が行われなければならない。
- 最終的な外科的戦略(単心室修復あるいは二心室修復)を決定するにあたり、外科的アプローチに影響を及ぼす可能性のある病変を特定しておく必要がある。

(訳: 岡崎三枝子)

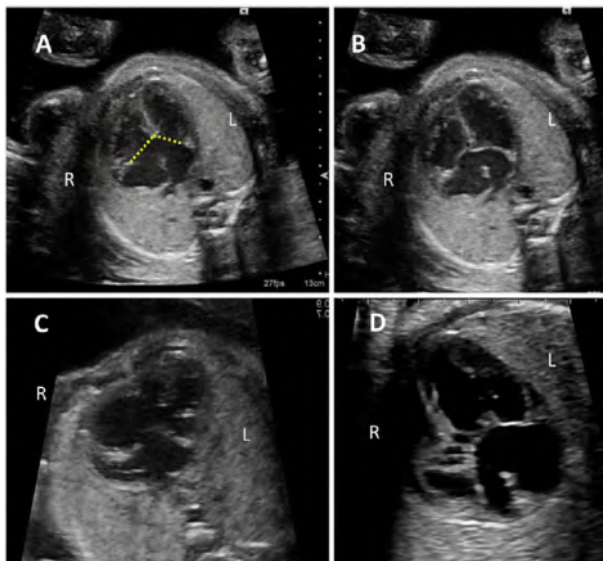


図24 房室中隔欠損の四腔断面像。両心室バランスのとれた例(A,B)、右心室優位の不均衡症例(C)、左心室優位の不均衡症例(D)、不均衡の程度評価は弁の角度(A点線)を測定することで定量化でき、角度が小さいほど不均衡が大きくなる。

iii. 類似した流出路病変

流出路の病変は、流出路断面・3VV・3VTVを用いた産科の超音波スクリーニングで同定される。流出路異常では、しばしば四腔断面像の異常を認めない。これらの異常の多くは、超音波スクリーニングでは同じような疾患として捉えられるが、詳細な胎児心エコー評価を行うことで、出生後すぐの治療介入を含めた周産期管理や長期管理、正確な血行動態や解剖学的診断に基づいた予後に関する詳細な情報を得ることができる。

一般的な画像診断のアプローチ

流出路異常を含む先天性心疾患では、体静脈・肺静脈異常、房室弁、心房もしくは心室中隔、肺動脈分岐、大動脈弓などの他の異常を合併することがしばしばある。他の先天性心疾患のように、心房位、体静脈結合、房室結合、心室形態や機能、心拍数を十分に評価する必要がある。断面描出と四腔断面から流出路、3VV、3VTVまで連続して評価することで心房-心室、心室-大血管、大血管関係などの区分診断が可能となる。短軸断面や冠状断面は心室中隔欠損の位置や両大血管の位置関係、または、大血管と心室の関係を定めるのに用いられる。

心室中隔欠損と大動脈騎乗を伴う病変

VSDと大動脈騎乗を伴う流出路像の鑑別診断として、ファロー四徴(TOF)、心室中隔欠損を伴う肺動脈閉鎖、両大血管右室起始、総動脈幹遺残が挙げられる(図26)。TOFは大動脈騎乗と肺動脈下狭窄や肺動脈弁狭窄が特徴であるが、狭窄の程度は軽度のものから閉鎖もしくは肺動脈弁欠損(APVS)まで様々である。TOFは房室中隔欠損に合併することもある¹¹⁴。流出路や動脈管が十分に開存していても、長期的な管理や予後に影響を及ぼすような肺動脈の不連続性、局所的な狭窄や主要体肺側副血行路が存在する場合があるため¹¹⁵⁻¹¹⁹、肺動脈はその分岐や起始を確認し

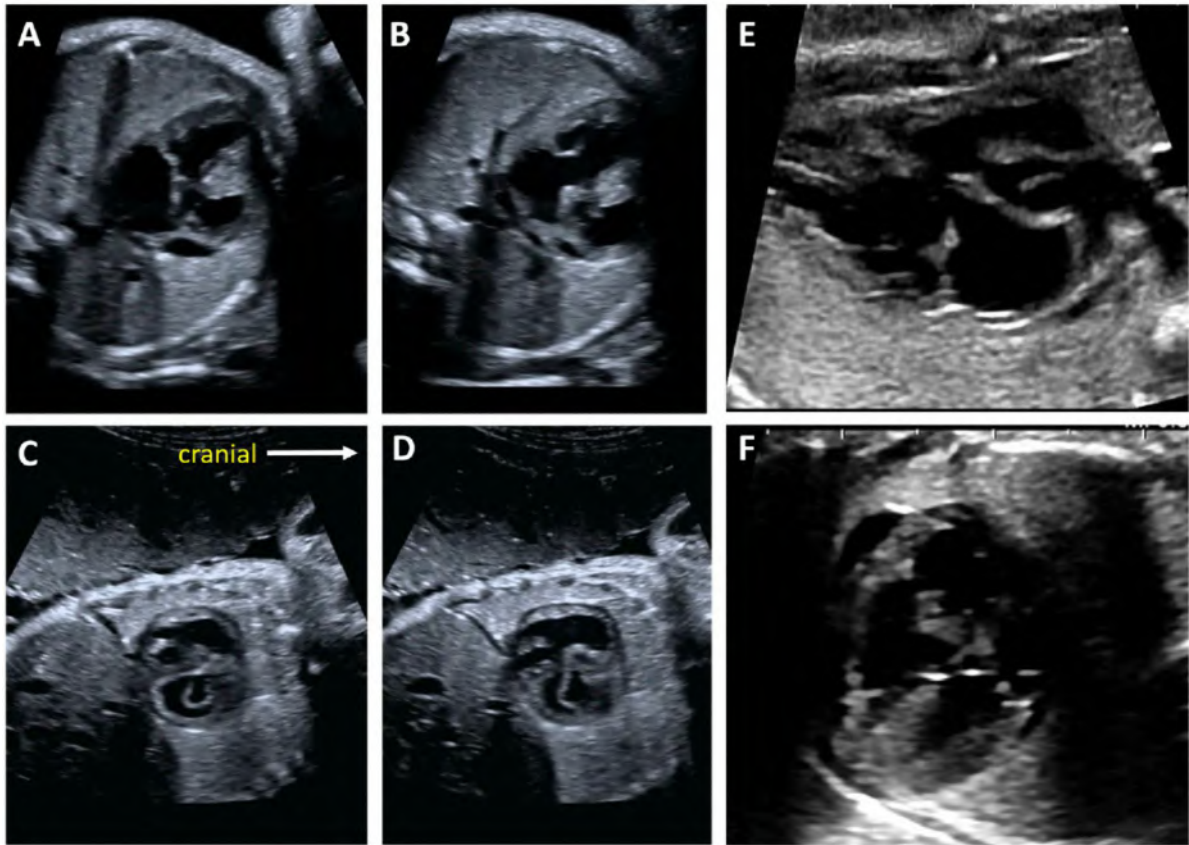


図25 二心室修復を複雑化または不可能とする左側房室弁両室挿入(straddling)
 (A—D) 心室中隔欠損を伴う完全大血管転位(d-TGA)症例。非典型的な僧帽弁裂隙と、流出路心室中隔欠損を通過する僧帽弁腱索を有する胎児。(A)と(B)[ビデオ11 www.onlinejase.comにて視聴可]は胎児の水平断で、中隔に向かう僧帽弁の異常開口を示している。一方、弁の解剖学的構造は、二つの異なる拡張期の僧帽弁傍矢状断像(C)、(D)において、より詳細に観察できる[ビデオ12 www.onlinejase.comにて視聴可]。
 実際この解剖は、ビデオ動画や検査中の動画を用いた方がよりよく描出できる。(E、F)肺動脈弁下心室中隔欠損と僧帽弁両室挿入(straddling)を伴う両大血管右室起始は、大血管転換術より、新生児期におけるDamus-Kaye-Stansel吻合術の方がより実現可能である。

なければならない(表 13)。関連する大動脈弓異常や胸腺の描出は 22q11 欠失症候群のリスクに関するカウンセリングが可能となる¹²⁰。肺動脈弁欠損を伴う TOF では、心室機能障害が胎児期や周産期の予後を左右する¹²¹。

両大血管右室起始における VSD には大動脈弁下型、肺動脈弁下型、両大血管下型、遠隔型があり、その位置や大動脈や肺動脈に対する大きさは大血管との位置関係同様に診断される必要がある。VSD が肺動脈弁下に位置する場合、前方の大動脈は弁下狭窄を合併していることがあり、大動脈縮窄を伴う場合があるため 2D やカラードプラを用いて大動脈弓の注意深い観察が必要である。VSD が大動脈弁下に位置する場合、その解剖や出生後の血行動態は TOF に類似している。

総動脈幹遺残は単一動脈幹から直接冠動脈、大動脈、片側あるいは両側肺動脈が分岐することが特徴である。動脈幹弁機能、特に弁逆流は胎児期の生命予後に影響を与える⁷⁷。肺循環が優位(総動脈幹から両側肺動脈が起始し、

大動脈が小さく大動脈離断を伴うこともある)か、体循環が優位(上行大動脈が太く、総動脈幹から両側の肺動脈と一緒に分岐するか、または別々に分岐するか)によって解剖学的な多様性が存在する¹²²。動脈管はしばしば欠損するが、肺循環優位で大動脈弓離断が合併し、下肢への血流を動脈管に依存する形態では必ず存在する。こうした胎児は出生直後からプロスタグランジン E1 に依存する。

後方肺動脈に連続する左室流出路病変

d-TGA でも l-TGA でも同様に左室流出路の後方から肺動脈が起始する(図 26)。d-TGA では、心房間シャントが不十分な場合分娩後に心房中隔欠損を拡大する必要があるため、妊娠後期での心房間の描出は重要である。l-TGA では、四腔断面像において crux の異常や左側心室心尖部に調節帯を確認できる。心房-心室と心室-大血管不一致により血行動態としては正常に修正されている。l-TGA では型や位置は様々だが、60-70% に VSD を合併する¹²³。大

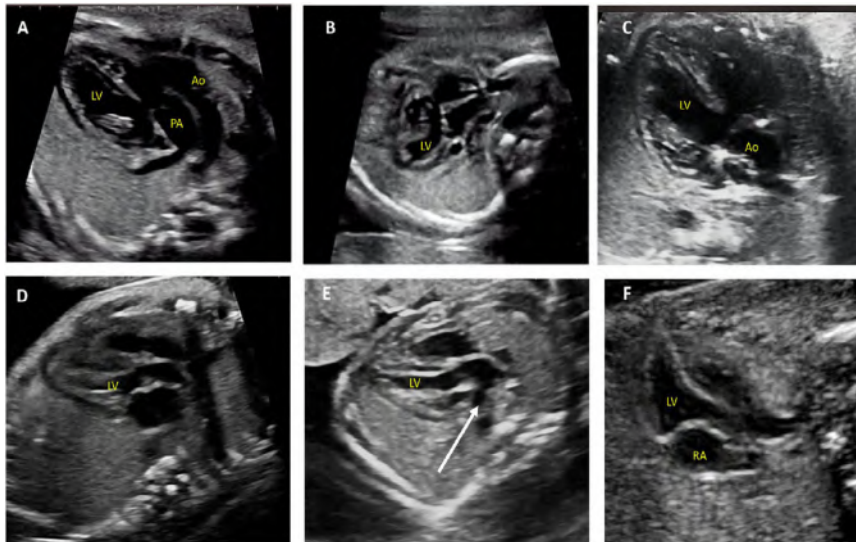


図26 四腔断面像では描出不能な左室流出路(LVOT)異常
 (A)後方に位置する血管は肺動脈で肺動脈弁下に心室中隔欠損を伴う。前方に位置するのは大動脈(Taussig-Bing奇形)
 (B)総動脈幹遺残
 (C)ファロー四徴症
 (D)両大血管が並走する完全大血管転位 (d-TGA)
 (E)LVOTから分岐(矢印)が描出され肺動脈であるため、完全大血管転位 (d-TGA)の診断となる
 (F)修正大血管転位 (l-TGA)、上大静脈が同時に描出されている右房が左室に接続し、左室から後方に位置する肺動脈が起始する
 Ao, 大動脈; LV, 左室; PA, 肺動脈; RA, 右房
 ビデオ13-16 (www.onlinejase.com)を参照

動脈縮窄と同様に、三尖弁異形成や Ebstein 病を l-TGA では合併することがある。不整脈や先天性心ブロックは胎児期に検出されることがあり、予後に影響を及ぼす。よって、連続した定期的な評価が推奨される¹²⁴。

キーポイント

- 流出路異常が疑われた場合、予後や合併病変、(遺伝学的検査を含めた)追加検査を検討する前に詳細な胎児心エコー検査で評価すべきである。
- 流出路異常が疑われた場合、肺動脈分枝の描出を含めた完全な評価が必要である。流出路や動脈管が開存していても、肺動脈の不連続性、局所的な狭窄や主要体肺側副血路が存在する。カラードブラを用いて動脈管の血流方向を確認する必要がある。
- 大動脈弓が左右どちらにあるかは妊娠期間中に一度は確認すべきである。特に大動脈弓と動脈管弓が気管の反対側に位置する場合は大動脈弓からの分岐血管を描出しなければならない。
- 大動脈弁下狭窄や肺動脈弁下型VSDでは大動脈弓異常のリスクがある。大動脈弓の連続性を評価するために、水平断面や矢状断面像を2Dとドブラを用いて評価しなければならない。
- d-TGAでは妊娠後期において卵円孔の評価をしなければならない。
- l-TGAでは、房室弁逆流の増悪や完全心ブロックを含めた不整脈を評価するために繰り返し胎児心エコー評価が必要である。

(訳:永田弾)

iv. 閉塞性及び逆流性の進行性病変

最初に軽度の胎児心疾患であると判断しても、重度の構造異常や心機能低下に進行する可能性がある(表13、表14)。胎内で進行する可能性が最も高い病変には心室中隔欠損のない半月弁の閉塞性病変と重度の弁逆流がある。これらの病変に対する胎児心エコーの評価には弁の一部や弁特有の構造と両心室と房室弁機能を全体的に評価することを求められる。さらにこれらは進行する可能性があることから、繰り返して評価することが重要である。進行すればこれらの病変は心血管障害をきたすため、体静脈血流、静脈管、臍帯動静脈、中大脳動脈のドブラ評価はルーチンワークとして行わなければならない。

心室中隔欠損のない半月弁閉塞性疾患

胎児期の動脈弁狭窄や肺動脈弁狭窄の重症度は幅広い。特に胎児期早期の重度の閉塞は心室の低形成の原因となり^{125,126}、対側の心室の血流も障害された場合は胎児水腫の原因となる¹²⁷。半月弁の形態やサイズ、開放性をカラードブラ、パルスドブラ、または連続波ドブラを用いて評価することは診断と重症度評価に重要である(図27)。閉塞部より下流の大血管の成長が阻害される可能性があり、長期的な閉塞は血管の拡張や低形成をきたすため、繰り返し計測することが必要である。胎児期のどの時期であっても、大動脈や動脈管弓の逆行性血流は同側の重度の半月弁閉塞の兆候であり¹⁰⁰、初期評価でなかったとしても全妊娠期間中に繰り返し評価するべきである(図28)。狭窄の重症度、弁の低形成が進行するかどうか、胎児治療の適応があるかどうかは、心室のサイズ(拡張末期の横径と長径)、心

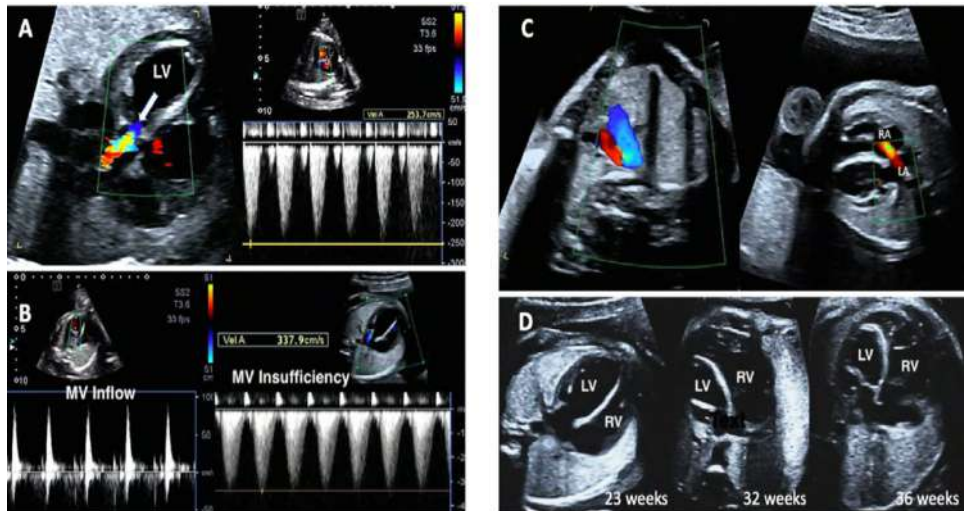


図27 大動脈弁狭窄の進行。在胎23週の胎児重症大動脈弁狭窄で、左室拡大と左室壁運動低下を認め、心内膜線維弾性症を伴っている。(A)カラードブラの折り返しが弁から認められ(矢印)(左)、スペクトルドブラによる圧格差は25mmHgである(右)。(B)僧帽弁流入血流は一峰性であり、流入時間が短縮している(左)、僧帽弁逆流のジェットは左室圧が高いことを示唆している(圧較差46mmHgに左房圧を加えた値である;右)。(C)大動脈弓の逆行性血流(左図、赤)と心房間の左右血流(右図、赤)の存在は、妊娠経過中に左室通過血流の減少が進行することで、左室低形成に発展する可能性を示唆する所見である。(D)左室長径が短縮し、球状の形態に変化し、36週では心尖部は存在しない。RV、右室。

尖部の形成程度や肥大の有無、心内膜線維弾性症の有無¹²⁸や同側の心室の収縮および拡張機能の評価によって判断される。¹²⁸⁻¹³¹僧帽弁や三尖弁逆流の連続波ドブラ評価は両心室機能と同様に、それぞれ大動脈弁狭窄と肺動脈弁狭窄の血行動態の重症度評価の鍵となる、すなわち重度の閉塞病変において血流速度が速いということは心室機能が保たれていることを示す。逆に、逆流速度が遅いのは、狭窄が軽度であるか重度の心機能低下があることを示唆しているか、もともとの原因が心筋疾患であるか、流出路の閉塞が原因ではなく重度の房室弁逆流によるもの(下記参照)を示しているかもしれない。循環動態の悪化を予測する上で、対側の心室機能と房室弁評価は重要である。

一般的な特徴に加えて、胎児期の大動脈弁狭窄や肺動脈弁狭窄は独特な側面を持つ。大動脈狭窄では卵円孔のサイズと通過血流の評価をするべきである。より重度の狭窄病変において、左房圧と左室充満圧が高くなると、心房間の左右シャントを引き起こし、左房圧上昇により卵円孔が狭小化するかもしれないし、最終的には肺静脈ドブラ波形も影響をうける。¹³²

重症肺動脈狭窄の場合、特に肺動脈弁閉鎖やほぼ閉鎖に近く右室低形成を伴う場合、冠動脈瘻が形成されることがあり、右室自由壁や心室中隔にto-and-froの血流の存在があるときに疑われる。¹³³

重度の房室弁逆流および半月弁逆流

重度の房室弁逆流や半月弁逆流は容量負荷となるため心拡大が進行し、このような血行動態は胎児期には耐えられない。容量負荷とそれに続く両心室障害は前負荷の再分布に対応できなくなり、血行動態が不安定になり、心室充満圧が上昇し、胎児水腫をきたす。^{121, 128}胎児期の三尖弁疾患(TVD)と肺動脈弁欠損(APVS)はこのような病態をきた

キーポイント

- 弁狭窄を疑った場合は経時的に、心室のサイズや心機能の評価、心内膜線維弾性症の有無を確認する必要がある。
- 大動脈弓や動脈管弓の血流方向は検査時に毎回確認しなければならない;血流方向の異常は出生後の重度狭窄の予兆である。
- ドブラによる圧較差は測定し記録してもよいが、重症度と必ずしも相関しない。
- 心房間血流の方向は検査時に毎回確認しなければならない。
- 大動脈弁および肺動脈弁狭窄の場合、静脈血流や心室の流入血流のドブラ評価だけに限らず、時間間隔、弁逆流の有無、面積変化率、左室内径短縮率や心胸郭面積比を含めた両心室機能の評価することが推奨される。

す最も一般的な疾患であるが、共通房室弁逆流(前項に記載)、特に左側相同や右側相同(内臓錯位症候群)患者においてもまた進行性であり、予後に影響する。

一般的な画像診断のアプローチ

Ebstein病や三尖弁異形成のようなTVDが疑われる最初のきっかけは、右室拡大の有無に関わらず右房が拡大しているかどうか重要である。四腔断面と単軸断面で三尖弁形態を評価し診断する(表13)。三尖弁逆流の重症度は弁輪径に対する縮流部(vena contracta)の幅で評価できる。逆流血流のドブラ評価(パルスドブラと連続波ドブラ)は重要で、血流速度が速い場合には肺動脈狭窄を鑑別する必要があり、また、流速から右室が体血圧を出せるかどうかを評価することができる。肺動脈弁血流と開放性の評価は、病変が器質的に閉鎖しているのか、偽性肺動脈閉鎖なのかを判断する上で必須であり、後者の場合は右室圧が体血圧を超えた圧を駆出できないことにより肺動脈弁が開放しないだけである(図29)。重度のTVDにおける器質的また

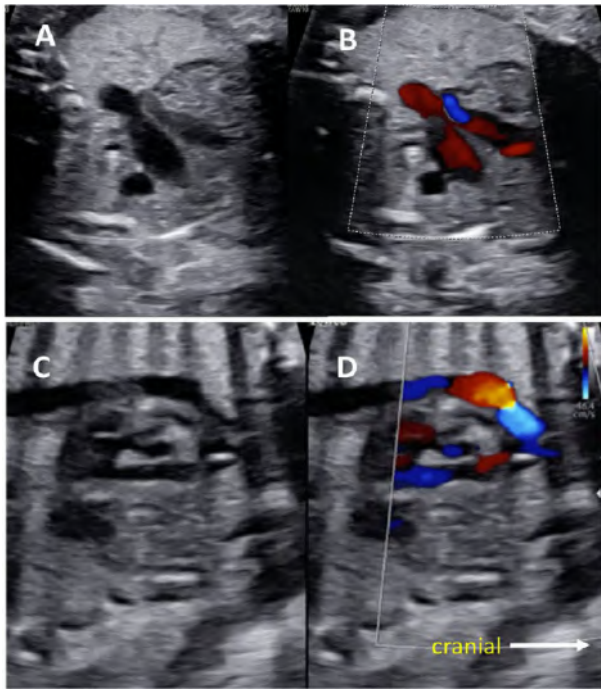


図28 大動脈弓、動脈管弓における逆行性血流は、それぞれ同側の半月弁の閉塞を示す。(上図)重度の右室流出路狭窄では、3VTでは一見正常に見えるが、カラードプラでは動脈管の血流が逆行性である(青)。
ビデオ17(www.onlinejase.com)参照。(下段)大動脈弓長軸画像は2D画像では正常に見えるが、カラードプラでは横行大動脈に収縮期逆行性血流を認める(青)。

は機能的肺動脈閉鎖は動脈管血流が逆行性になるが、胎児期のどの時点でも進行する可能性があり、全妊娠期間中動脈管の血流方向は評価しておかなければいけない。肺動脈弁および主肺動脈の低形成は右室流出路の血流が減少することによって生じやすい。肺動脈の低形成が肺低形成に関連することもあるため、両側肺動脈の描出と計測を行う必要がある。¹²⁹ TVDに合併する左室機能障害は、循環動態の悪化をきたすため、左室の形態(eccentricity(球状変化)や緻密化障害の有無)、大きさ、機能を含めて評価する必要がある。^{128, 130} 求心方向への壁厚増加の欠如や円周方向ストレインの低下、左室同期不全の存在も特徴的な所見で、重症のTVDにおいて不適切な心室間相互作用を反映していると考えられるが¹²⁸、これらの方法はまだ研究段階である。本疾患には不整脈も合併しやすいので、心房性期外収縮や上室性頻拍も評価しておく必要がある。¹³¹ 最後に、大動脈縮窄やVSDといった他の構造異常を確認することも重要である。

APVSは大動脈弁下VSDのTOFに最もよく見られるが、VSDを伴わない場合にも起こりうる。22q11.2欠失症候群の関連性や外科的治療への影響を考えると、これら二つを区別するのは重要である。右室機能障害の進行は周産期死亡の予測因子である。¹²¹ APVSにおいて両側肺動脈径の計測と心胸郭面積比に加えて、心臓位の評価は閉塞した気道の同側肺の過膨張を伴う気道閉塞の存在を示唆するため

重要である。^{121, 134} 動脈管が存在することはまれであるが、孤立性肺動脈の場合やVSDを伴わない胎児では認めることがある。左室機能不全は独立した胎児死亡の予測因子として示されているため、左心系の形態や左室心機能も評価するべきである。¹²¹ TOFやAPVSでは、大動脈弓と同側の肺動脈が瘤状に拡大することで気道を圧迫するため、大動脈弓の位置を確認することも重要である。

キーポイント

- 経過中に増悪する可能性があるため、弁逆流は繰り返しに評価されなければならない。
- 房室弁逆流や半月弁逆流をきたした胎児心臓病では増悪する心拡大はよく見られる所見である。
- 重度のEbstein病や重度の三尖弁異形成では、臨床的に予後予測に有意義であるため三尖弁逆流ジェットの流れをパルスドプラ・連続波ドプラで計測し右室機能を評価する必要がある。
- TOFやAPVSでは心臓位の評価は重要である。というのは肺胞液のトラップによる心臓位の異常が出生後の重度の気道閉塞に関連しているかもしれないし、また予後予測にも有用であるとされている。

(訳:井上奈緒)

V. 孤立性の動脈弓異常

過去10年間にわたって胎児超音波検査プロトコールに3VTおよび3VTVが導入されたことにより、四腔断面および流出路の評価では正常に見えるにもかかわらず、大血管および動脈弓の異常が疑われ、紹介されることが増加した¹³⁵。特に正常の3VTVでは、2本の同程度の太さの動脈弓が気管の左側で“V”を形成している特徴的な外観を呈する(図6DおよびE)。動脈弓のサイズの不一致、カラードプラでの血流方向の異常、“U”字形状、および1つまたは2つの動脈弓が介在することによる上大静脈と気管の分離は、大動脈縮窄、動脈管瘤、右側大動脈弓、血管輪(重複大動脈弓や鎖骨下動脈起始異常の有無にかかわらず左動脈管を伴う右側大動脈弓)などの異常を示唆する所見となる(図30)。

一般的な画像診断のアプローチ

心内構造異常がなければ、画像診断はわかりやすい。2Dおよびカラードプラを用いた水平断、矢状断、傍矢状断の画像を組み合わせ、頭部と上肢の血管の起始部に注意しながら、動脈管弓と大動脈弓の両方の走行を追跡することが正しい診断につながる。鎖骨下動脈起始異常、血管内の逆行性血流、または重複大動脈弓の2つの動脈弓のうち小さい方の順行性血流の検出には、3VTVでのカラードプラおよびパワードプラの使用が有用である。肺動脈リングも3VTVで認められる。肺動脈リングは血管輪ではないが、このような患者には気管軟骨輪などの気道異常がある可能性があり、必要であれば補助換気ができるような適切な環境で分娩を行うべきである。

キーポイント

- 大動脈弓と動脈管弓の左右の位置については、すべての胎児心エコー検査で記録されるべきである。
- 血管輪、肺動脈スリング、右大動脈弓は胎児心エコーで容易に検出できることから、血管解剖は3VTVで評価されるべきである。
- 特に大動脈弓の偏側異常が疑われる場合は、鎖骨下動脈起始異常の診断を試みるべきである。

(訳:池川健)

D. 画像によるリスク評価と、胎児が心疾患を持つ妊娠における分娩の計画

先天性心疾患、不整脈や心機能異常を持つ胎児を管理する上で、胎児心エコー検査は中心的な役割を果たす。胎児期の診断により、家族への出生前カウンセリングや精神的なサポートが可能となり、また包括的な周産期管理や適切な分娩を計画することができる。胎児の先天性心疾患の診断がついた際には、胎児心臓専門医は産科医と協同して、残りの妊娠期間中での胎児や妊婦への影響を見極め、フォローアップの必要性、また予期されるレベルに合わせた新生児のケアを検討する必要がある。¹³⁶ 心疾患のタイプや重症度によっては、胎児の状態変化の評価や出生後に要する治療の予測をするために、定期的な胎児心エコー検査を慎重に行った方が良い場合もある。^{137,138} 表 14、15 に詳細を示した胎児の状態は、先天性心疾患が増悪する可能性があるため、定期的な胎児心エコーが推奨される。新生児死亡や重度の合併症のリスクを減らすために、出生直後から心臓に対する処置を必要とする重症な先天性心疾患もある。ケアチームへの重症度の正確な伝達や、こうい

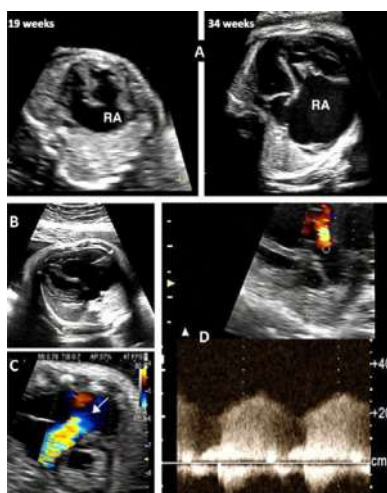


図29

胎児Ebstein病と三尖弁異形成。(A)重症の三尖弁逆流の胎児。在胎19週と在胎34週を経時的に観察すると、心拡大、特に右房(RA)拡大が進行し、心不全と胎児水腫への進行をしめす。(B-D)重度の心拡大をきたした重症Ebstein病の胎児の四腔断面像。(C)長軸断面では幅広い三尖弁逆流のジェット(矢印)が、三尖弁輪の下から認められ、中隔尖が偏位しているため、逆流ジェットは流出路方向へ向いている。カラードプラと連続波ドプラで、連続性の肺動脈弁逆流も認める。(D)34週の画像では右心室は肺動脈弁が開放した時に十分な血圧を出すことができないことを示唆している。

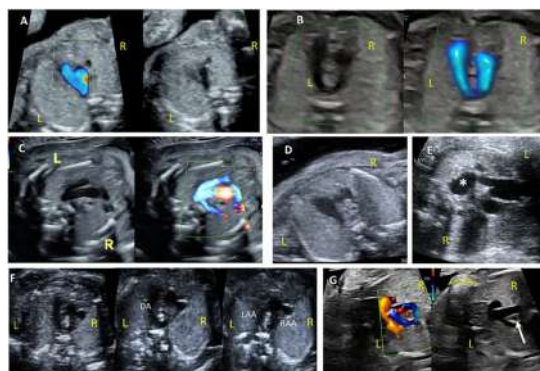


図30 孤立性の動脈弓異常

(A)在胎13週の正常心臓。2D画像(右)と、上大静脈と気管の左側の"V"を可視化するためのパワードプラ画像(左)を示している。(B)右大動脈弓と左動脈管。(C)カラードプラでより明瞭に描出される食道の背後を通る右鎖骨下動脈起始異常(www.onlinejase.comのVideo 18も参照)。(D)大動脈弓が動脈管弓より小さいことから、孤立性大動脈縮窄症が疑われた(www.onlinejase.comのVideo 19も参照)。(E)妊娠後期の動脈管瘤(*)。(F)3つの"弓部"がわずかに異なる3つの平面で描出された重複大動脈弓(www.onlinejase.comのVideo 20も参照)。動脈管弓(DA)、左大動脈弓(LAA)、右大動脈弓(RAA)。左大動脈弓より右大動脈弓が優位になっている。(G)カラードプラによる重複大動脈弓のもう一つの例で、気管と食道を取り囲む2つの大動脈弓(矢印)と、両大動脈弓の前方から右側の上大静脈に向かう無名静脈の血流が赤で示されている。

た患者に対する適切で迅速な出生後のケアを調整するために、出生前診断された心疾患に対するケアプランのレベルを、画像所見に基づいて層別化するシステムを使用することが推奨される。² 詳細な出生前診断をすることが重要ではあるが、周産期ケアの計画を十分調整することが、こうした患者の転帰に最も影響を与える可能性がある。ただ心房間交通の制限を伴う完全大血管転位のような疾患は、胎児の心エコー所見によって、出生直後の介入の必要性を予測する事が難しい場合がある。^{139,140} 出生後の生理的変化をシミュレーションするために、補助的な母体酸素負荷テストの有用性が研究されているが、今のところデータは不十分である。APVSを伴うTOFにおける肺容積や液体貯留の評価、あるいは卵円孔狭窄-閉鎖や狭窄を伴う総肺静脈還流異常を合併するHLHSにおけるリンパ管拡張の有無を評価するために、胎児のMRI検査が行われることもある。この検査は予後の推定や出生後の計画を立てるために有用である可能性がある。^{141, 142}

キーポイント

- 胎児の先天性心疾患が診断された場合、残りの妊娠期間中での胎児や妊婦への影響を見極め、妊婦、胎児、新生児のケアに関わる医療者は協同すべきである。
- 出生後に血行動態が悪化するリスクのある先天性心疾患が診断された場合、胎児の状態変化や出生後の管理法を予測するために、胎児心エコー検査を繰り返し行う必要がある。
- 胎児心エコー検査に基づくリスクの層別化は、円滑な情報伝達や妊婦/胎児に対する周産期管理を標準化するのに有用な可能性がある。

表15. 特定の先天性心疾患に対する、画像所見に基づいたリスク評価とフォローアップのための画像に関する提言

フォローアップ胎児心エコーを要する病態	フォローアップのタイミング (循環器科医、産科医の裁量も考慮)	評価すべき胎児心エコー所見のポイント	代表的疾患
うっ血性心不全のリスクがあるCHD	2-4週間毎	包括的な心機能評価	MRを伴うHLHS、肺動脈弁欠損を伴うファロー四徴症、Ebstein病、房室弁逆流を伴うAVSD、心臓腫瘍
不整脈のリスクがあるCHD	2-4週間毎	心拍数とリズムの確認	QT延長症候群、左側相同、修正大血管転
胎児水腫のリスクがある心臓以外の構造異常	2-4週間毎	包括的な心機能評価	CPAM、SCT、TTTS、動静脈奇形、TRAP、胎児貧血
出生後にチアノーゼのリスクがある胎児	4-8週ごと+第3三半期後期	心房中隔の可動性、卵円孔開存、動脈管血流パターン、母体酸素負荷テストを考慮。	完全大血管転位、修正大血管転位、VSDを伴う完全大血管転位、肺動脈下型心室中隔欠損を伴うDORV、TOF
出生後に肺静脈閉鎖のリスクがある胎児	4-8週ごと+第3三半期後期	(肺静脈の)順行性血流と逆流血流のVTIの比、心房中隔の位置と厚み、垂直静脈の最高血流速度と波形、母体酸素負荷テストを考慮。	心房間交通の制限を伴うHLHS、肺静脈閉鎖を伴うTAPVR、三心房心
胎児頻脈	コントロール良好でなければ2週間毎	心拍数、リズム、心拡大、胎児水腫、うっ血性心不全の評価	心房粗動、SVT
出生後の呼吸障害のリスクがある胎児	4-8週間毎+第3三半期	縦隔変異、心胸郭断面積比、右室/左室機能の評価、肺の評価のため胎児MRIを検討	肺動脈弁欠損を伴うTOF、Ebstein病、心房間交通の制限を伴うHLHS
胎児房室ブロックのリスク(修正大血管転位、左側相同、その他)	2-4週間毎	胎児A-V時間の評価、心房および心室の心拍数、胎児水腫、心臓外のDoppler評価	1度房室ブロック、2-3度房室ブロック
胎児ASに対するFCI術後	4週間毎+第3三半期	大動脈血流評価、大動脈弓の血流方向、卵円孔通過血流の速度と方向、左室のサイズと左室機能、僧帽弁逆流、心内膜のエコー輝度	HLHSに進行する重症AS
心房間交通の制限を伴うHLHSに対するFCI術後	4週間毎+第3三半期	心房間交通の開存性の評価、肺静脈 Dopplerでの順行性血流/逆流血流のVTIの比	心房間交通の制限を伴うHLHS

AS, Aortic stenosis; AVSD, atrioventricular septal defect; CPAM, congenital pulmonary airway malformation; CHF, congestive heart failure; DORV, double-outlet right ventricle; FCI, fetal cardiac intervention; LAI, left atrial isomerism; MR, mitral regurgitation; RAS, restrictive interatrial septum; SCT, sacrococcygeal teratoma; SVT, supraventricular tachycardia; TAPVR, total anomalous pulmonary venous return; TOF, tetralogy of Fallot; TTTS, twin-twin transfusion syndrome; TRAP, twin reversed-arterial perfusion; VTI, velocity-time integral.

*詳細は『胎児心機能異常の評価: Assessment of Fetal Cardiac Function』の項目を参照。

(訳: 岩垣重紀)

V. まとめと結論

胎児心エコー検査は過去 40 年間に発展し、胎児心血管系疾患の検出、分類、リスク評価のための高感度で特異的な非侵襲的ツールとなった。画像診断や検査結果の報告と情報共有の方法も標準化してきた。本書には、正常および異常な胎児心臓における胎児心エコー検査を行う上でのエビデンスおよびコンセンサスに基づく推奨事項、ならびに構造的、機能的、およびリズム関連の異常に関する詳細な評価法、が記載されている。この文書は包括的なものには程遠いが、執筆グループは異常がある場合の完全な胎児心エコー検査を構成するものについて、学習者と経験豊富な医師の両方にとってガイドとして使用できる一般的なガイドラインとしてここに提示した。

通知および免責事項

本レポートは、ASE が会員向けの参考資料として提供するものである。本レポートは推奨事項のみを記載したものであり、医療行為に関する決定や従業員に対する懲戒処分の唯一の根拠として使用されるべきではない。本レポートに含まれる記述および勧告は、科学的に検証されたデータではなく、主として専門家の意見に基づいている。ASE は、商品性または特定目的への適合性の保証を含め、本レポートの情報の完全性または正確性に関して、明示的または黙示的な保証を行うものではない。いかなる場合においても、ASE は、あなたまたはその他の第三者が本情報に依拠して行った決定または行動について、あなたやあなたの患者、またはその他の第三者に対して、責任を負わない。また、本情報の利用は、ASE による医学的助言の提供を意味するものではなく、ASE とあなたの患者またはその他の者との間に医師 - 患者関係を生じさせるものでもない。

(訳:池川健)

陳謝 :

2022-2023 ASE Guidelines and Standards Committee, ASE Board of Directors, ASE Executive Committee, and designated reviewers. Reviewers included Brittany Byrd, RDCS, FASE, David Dudzinski, MD, FASE, Jeff Jewell, RDCS, FASE, Noreen Kelly, MD, FASE, Anuj Mediratta, MD, FASE, David Orsinelli, MD, FASE, Matthew Parker, MD, FASE, Anitha Parthiban, MD, FASE, Alan S. Pearlman, MD, FASE, Andrew Pellett, PhD, RDCS, FASE, Patricia Pellikka, MD, FASE, Brian Soriano, MD, FASE, Kenan Stern, MD, FASE, Elif Seda Tierney, MD, FASE, David H. Wiener, MD, FASE, and Bo Xu, MD, FASE

追加データ :

本文献に関する追加データはオンラインで確認できる。
<https://doi.org/10.1016/j.echo.2023.04.014>.